

肝葉切除術における器械縫合器使用の実際：長期成績に基づいて

著者	上野 真一，迫田 雅彦，蔵原 弘，南 幸次，又木 雄弘，前村 公成，松本 正隆，大脇 哲弘，北園 正樹，石神 純也，新地 洋之，夏越 祥次
雑誌名	鹿児島大学医学雑誌=Medical journal of Kagoshima University
巻	62
号	2
ページ	23-26
別言語のタイトル	Usefulness of Automatic Suture Device in Hepatic Surgery
URL	http://hdl.handle.net/10232/14448

肝葉切除術における器械縫合器使用の実際：長期成績に基づいて

上野 真一、迫田 雅彦、蔵原 弘、南 幸次、又木 雄弘、前村 公成、松本 正隆、
大脇 哲弘、北薊 正樹、石神 純也、新地 洋之*、夏越 祥次

鹿児島大学大学院医歯学総合研究科腫瘍制御学消化器外科、鹿児島大学医学部保健学科*

(原稿受付日 2010年5月6日)

Usefulness of Automatic Suture Device in Hepatic Surgery

Shinichi Ueno, Masahiko Sakoda, Hiroshi Kurahara, Koji Minami, Yuko Mataka,
Kosei Maemura, Masataka Matsumoto, Tetsuhiro Owaki, Masaki Kitazono,
Sumiya Ishigami, Hiroyuki Shinchi* and Shoji Natsugoe

Department of Surgical Oncology and Digestive Surgery, Kagoshima University
Graduate School of Medical and Dental Sciences, *School of Health Sciences,
Kagoshima University Faculty of Medicine

Abstract

Development of the automatic suture instruments for vessels is remarkable. In our department, in 102 patients who underwent to major hepatic surgery such as right lobectomy between 1996 to 2008, automatic suture instruments have been used for the ligation or closure of Glisson's pedicle and hepatic vein.

Thereby, clear shortening of surgical time was achieved compared with the the conventional individual processing (e.g. continuous suture). Moreover, except for an early stage of the use, complication by the method has not been existed. It is thought that the automatic suture instruments contributes to simple nature and certainty in hepatic surgery.

Key words: Liver resection, Glisson's pedicle, Automatic suture device

はじめに

肝切除に際して、胆管、動脈ならびに門脈をグリソン鞘組織として一括して処理するグリソン一括処理は、肝細胞癌や転移性肝癌のように肝十二指腸間膜内リンパ節への転移頻度が低く、その郭清を必要としない症例においては有用な術式である。当科では1996年より、この一括処理や肝静脈縫合閉鎖に自動縫合器を用いた器械吻合を行っている。今回、2008年までの経験例における有用性と注意点に基づいて、実際の手術法について述べる。

手術とその成績

I. 適応

以下に当施設での器械吻合の適応を示す。

- 1) 良性肝疾患および肝門部リンパ節腫脹のない肝細胞癌や転移性肝癌症例に対する肝切除術：肝葉切除と前・後区域切除のグリソン鞘処理、さらに肝葉切除の肝静脈（右肝静脈や左・中肝静脈共通幹など）の縫合閉鎖に使用。
- 2) 胆嚢・胆管癌症例に対する肝切除術：肝静脈縫合閉鎖のみ使用。

II. 使用器械

- 1) グリソン一括処理用：プロキシメイトバスキュラー TXV-30(Ethicon)もしくはロティキュレーター 55 (USSC)
- 2) 肝静脈縫合閉鎖用：エンドカッター ETS35(Ethicon)もしくはEndo-GIA30(USSC) (図1)

III. 術式

術式について肝右葉切除を例に具体的に提示する。グリソン鞘を肝実質から剥離し左右の一次分枝のグリソン鞘をテーピングする (図2a)。右のグリソン一次分枝は短いため、前後区域枝まで十分に露出することが肝要である。肝静脈も、短肝静脈や下大静脈靭帯を十分に処理した後、テーピングする。その後それぞれの切離に入るが、われわれは1つのコツとして、器械の挿入を容易にし、かつガイド目的にペンローズドレーン (10Fr, 器械の片方のアゴ部分がきっちり入るサイズ) を先に挿入する。このドレーン内に器械のアゴ部分を挿入し誘導することで、縫合器を滑らかに組織間へ誘導することが可能である (図2b)。ペンローズドレーンを抜去後、アゴが切離しようとする組織に対して直角であること、また余分な組織の巻き込みが無いことを確認した上で仮閉鎖する。これにより切除領域肝が黒く変色するのでこの確認後、ファイヤーしている (図2c)。注意点は、反対側の胆管などの巻き込みを避けるため、できるだけ末消側で縫合閉鎖することである。グリソン鞘処理に用い




図1. 使用器械、上：プロキシメイトバスキュラー TXV-30 (Ethicon)、下：エンドカッター ETS35(Ethicon)。

る自動縫合器では、組織切離は行われないので、打ち込まれたステープルの末梢側で切除肝側断端を適宜疎に縫合閉鎖しながらメスにて切離している (図2d)。

IV. 成績

1996年から2008年までの肝葉切除症例102例に対して器械縫合器を使用した。従来の結紮、刺通結紮や連続縫合と比較して、短時間で安全な脈管処理が可能であっ

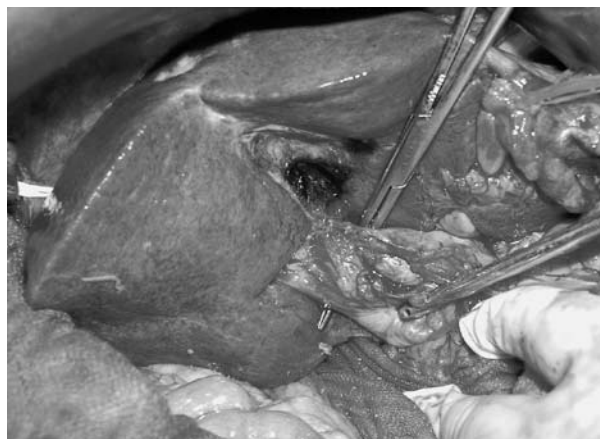

図2 a. 右グリソン枝のテーピング。

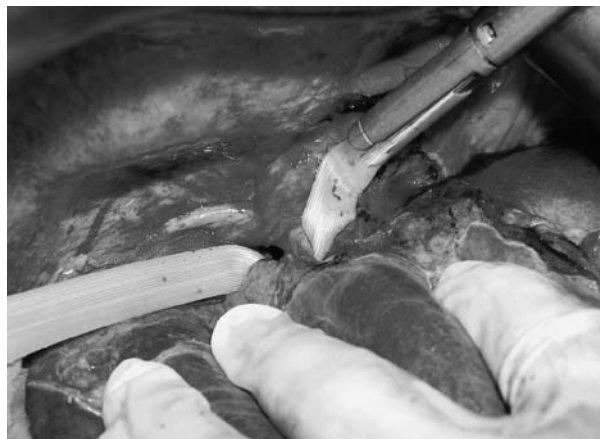

図2 b. ペンローズドレーンをガイドとし、縫合器の片方のアゴを組織間に挿入する (上：右グリソン枝、下：右肝静脈の場合)。

表 1. 本法と従来法の手術時間 (分).

	本法	従来法
グリソン一括処理	10-20	15-30
肝静脈処理	3-5	15-20

* グリソン個別処理では30-40分を要した
 本法は108例 (1996-2008) のうち、とくに癒着や易出血性のない20症例の手術時間を調査し、また従来法は1996年以前の同様の肝葉切除20例を調査した。

た。従来の一括処理では15-30分を要し、また個別処理 (グリソン処理を従来の脈管ごとに行った場合) では30-40分を要していたが、本法では10-20分で可能であった。また肝静脈断端処理も連続縫合では15-20分を要したが、本邦では3-5分で可能であった (表1)。

導入早期に表2に示すような合併症を経験し、また、これまでに術式変更を7例に経験した。肝門部グリソン鞘一括処理に関する合併症2例は、自動切離の可能な肝静脈と同じ自動縫合器を用いたところ、グリソン鞘の閉鎖が不十分で術後出血を認めた症例と、グリソン鞘の断端補強を行っていた際、これをstaple lineの中枢側で行い、左側胆管が狭窄した症例である。これ以降、グリソン鞘の閉鎖補強が必要な際は、staple line間で行うようにし、同様の合併症は発生していない。肝静脈に関しては、初期の数例は安全性を危惧してやはりナイロン糸で補強を行っていたが、現在は行っておらず、術後出血などは経験していない。術式を変更した7例は、グリソン一括処理から個別処理への変更であり、グリソン枝そのものが縫合器より大きいことや周囲の癒着また巨大腫瘍によるものであった。(表2)

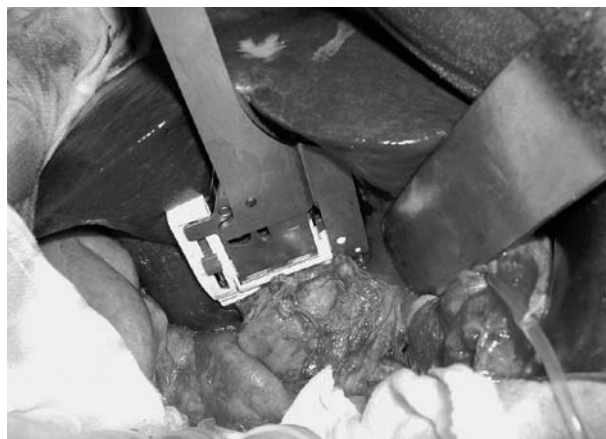

図2c. 仮締めにより、余分な組織の巻き込みのないことや肝変色域を確認する。

表 2. 術式コンバート要因ならびに合併症.

1) グリソン一括処理から個別処理へのコンバート要因 (例数)
①グリソン枝が大きい (2例)
②グリソン枝周囲癒着のため閉鎖距離確保が困難 (3例)
③巨大腫瘍のためグリソン枝が圧排されている (2例)
2) 合併症 (例数)
①術後胆管狭窄 (1例)
②術後出血 (1例)

考 察

1985年にCouinaud¹⁾が左の門脈、動脈、胆管をグリソン鞘組織として一括して処理する肝左葉切除を報告して以来、本邦でも高崎²⁾、岡本³⁾らによってグリソン鞘処理による系統的肝切除術が進められてきた。硬変合併肝癌でも、肝十二指腸間膜を開いて脈管処理をすると、かえって目に見えないリンパ管網を無数に損傷することにもなり、術後難治性腹水で悩むことになるので、むしろ、本法が推奨されている。

器械吻合導入の経緯は、グリソン右枝は左枝に比べて短く、かつ、かなり茎の太い症例があり、単純な二重結紮や刺通結紮では結紮強度の不足をきたす症例があること、あるいは、結紮糸が容易に脱落する症例があったことによる。本法の導入により、グリソン一括処理がより安全かつ短時間で可能となった。前述したように、プロキシメイトバスキュラーやロティキュレーターを使用すれば茎の太いグリソン右枝でも、その縫合強度は確保される。ごくまれに動脈性出血に対して補強を必要とする症例がある。この際は、反対側の脈管を巻き込む可能性を避けるために、staple line間で行うことが望ましいと思われた⁴⁾。



図2d. メスを用いて、staple lineの末梢でグリソン枝を切離。肝側はラフに縫合結紮しながら行う。

一方、肝静脈の断端処理はナイロン糸などの連続縫合が推奨されてきたが、自動縫合器の導入により技術的負担はかなり軽減された。導入以来、肝静脈処理に関するトラブルは経験しておらず、また相当に巨大な肝細胞癌症例や静脈根部への浸潤癌症例を除いて、下大静脈靭帯を切離することで肝静脈根部に自動縫合器のアゴを通す余裕は生ずるので、器械挿入不能例は経験していない。

導入早期に2例の合併症を経験したが、その後、適応症例や術式を変更すべき症例の理解が進み、現在、注意を要する合併症は発生していない。何よりも大きな恩恵は、表2でも示されたように、肝門部・肝静脈処理の双方とも安全かつ容易に手術時間短縮が図られたことである。

文 献

- 1) Couinaud C: Simplified method for controlled left hepatectomy. *Surgery* 97: 358, 1986.
- 2) 高崎 健、小林誠一郎、田中精一: グリソン鞘処理による新しい系統的肝切除術. *手術*40: 7, 1986.
- 3) 岡本英三: 肝葉切除 右葉. *外科*58: 1665-1668, 1996.
- 4) 上野真一、塗木健介、川井田浩一、久保文武、浜之上雅弘、愛甲 孝: 器械縫合器を使用した肝葉切除術. *手術*58: 78-80, 2004.