

巨大肝嚢胞に合併したと思われる自由生活性アメーバ性肝膿瘍の一例

| | |
|----------|---|
| 著者 | 迫田 雅彦, 上野 真一, 久保 文武, 樋渡 清司, 立野 太郎, 尾本 至, 松下 大輔, 新地 洋之, 又木 雄弘, 蔵原 弘, 平田 晋吾, 貴島 文雄, 夏越 祥次 |
| 雑誌名 | 鹿児島大学医学雑誌 |
| 巻 | 60 |
| 号 | 1 |
| ページ | 21-25 |
| 発行年 | 2008 |
| 別言語のタイトル | A Case of Free-Living Amebic Liver Abscess Believed to Have Complicated a Huge Liver Cyst |
| URL | http://hdl.handle.net/10232/8524 |

巨大肝嚢胞に合併したと思われる自由生活性アメーバ性肝膿瘍の一例

迫田雅彦¹⁾, 上野真一¹⁾, 久保文武¹⁾, 樋渡清司¹⁾, 立野太郎¹⁾, 尾本 至¹⁾, 松下大輔¹⁾,
新地洋之¹⁾, 又木雄弘¹⁾, 蔵原 弘¹⁾, 平田晋吾²⁾, 貴島文雄²⁾, 夏越祥次¹⁾

¹⁾鹿児島大学医学部腫瘍制御学・消化器外科学, ²⁾青雲病院

(原稿受付日 2008年1月9日)

A Case of Free-Living Amebic Liver Abscess Believed to Have Complicated a Huge Liver Cyst

Masahiko SAKODA¹⁾, Shin-ichi UENO¹⁾, Fumitake KUBO¹⁾, Kiyokazu HIWATASHI¹⁾,
Taro TATENO¹⁾, Itaru OMOTO¹⁾, Daisuke MATSUSHITA¹⁾, Hiroyuki SHINCHI¹⁾, Yuko MATAKI¹⁾,
Hiroshi KURAHARA¹⁾, Shingo HIRATA²⁾, Fumio KIJIMA²⁾, Shoji NATSUGOE¹⁾

¹⁾Department of Surgical Oncology and Digestive Surgery, Kagoshima University Graduate School, ²⁾Seiun Hospital

Abstract

We report a case of a free-living amebic liver abscess believed to have complicated a huge liver cyst. A 64-year-old woman with complaint of right upper quadrant abdominal distention was admitted to our hospital and a huge liver cyst measuring 18 cm in diameter was observed on CT. However, since ultrasonography revealed a solid component like a septum, aspiration cytology and needle biopsy were performed. The aspirate was serous and dark reddish-brown. Histologically, many amoebas were detected and it was diagnosed as a free-living amebic liver abscess instead of *Entamoeba histolytica*. She was treated with oral metronidazole and percutaneous drainage. However, a secondary infection occurred, and hepatectomy was ultimately performed. Our case is of interest because the inflammation response was not expected, the CT findings suggested a liver cyst, and because of the diagnosis of a very rare free-living amebic liver abscess. It is therefore necessary to keep the possibility of liver abscess in mind during the diagnosis of such cystic lesions.

Key words: free-living amoeba, liver abscess, liver cyst, *Entamoeba histolytica*

緒 言

肝膿瘍の原因としては、胆道感染、経門脈性感染、血行感染、隣接臓器からの直接感染、外傷等が挙げられ、起炎菌により細菌性、アメーバ性、真菌性に分類される。また画像所見は感染後からの時間的な経過により変化するのが特徴とされている¹⁾。今回我々は、巨大肝嚢胞に合併したと思われる自由生活性アメーバ性肝膿瘍に対する保存的治療中に二次感染を併発し肝切除を行った一例を経験したので文献的考察を加えて報告する。

症 例

症 例: 64歳, 女性

主 訴: 右側腹部の違和感

既往歴: 特記事項なし

家族歴: 妹に肝嚢胞あり。

生活歴: 喫煙歴なし。機会飲酒。海外渡航歴なし。

職 業: 専業主婦

現病歴: 2007年1月頃より右側腹部違和感出現し、徐々に増強してきたため、4月近医受診。腹部CT施行し、巨大肝嚢胞を指摘され、有症状より手術適応と判断され、5月、精査加療目的にて当科紹介入院となる。

入院時現症：発熱，貧血，黄疸はなく，表在リンパ節腫脹もなかった。右季肋部に弾性軟の腫瘤を4横指触知したが，疼痛や圧痛は認められなかった。下痢や粘血便もなかった。

入院時検査所見：白血球5,830/ml（正常範囲内），CRP 1.4 mg/dl，LDH 270 IU/L，ALP 441 IU/Lと軽度の上昇がみられた。CEA 1.6 ng/ml（正常範囲内）で，CA19-9は143.7 U/mlと上昇を認めた。HBs抗原，HCV抗体，梅毒はいずれも陰性であった。

腹部dynamic CT検査：肝右葉に内部均一な18×15cm大の嚢胞性腫瘤を認めたが，造影効果はみられなかった。その他に数mm～3cm大の肝嚢胞が5個認められた（図1）。

腹部DIC-CT検査：胆道系と嚢胞性腫瘤の交通はみられなかった。

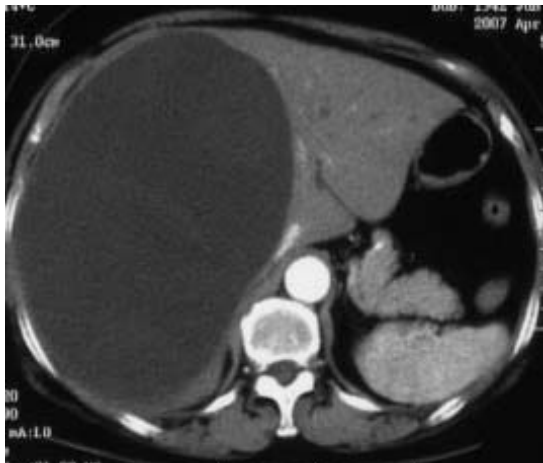

図1. 入院時腹部CT. 肝右葉に内部均一な18×15cm大の嚢胞性腫瘤を認めたが，造影効果はみられなかった。

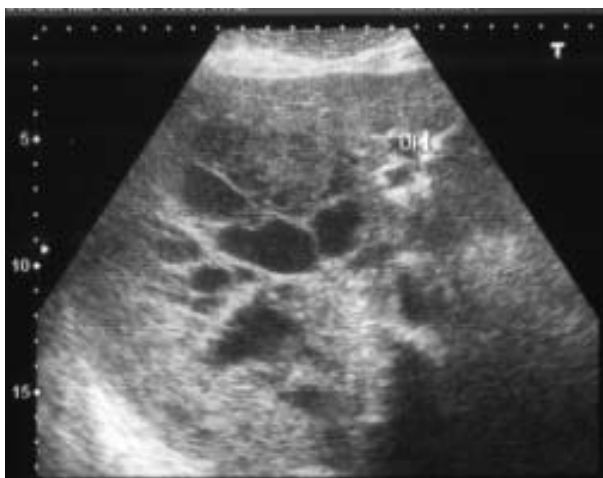

図2. 腹部超音波検査. 腫瘤の内部構造は蜂巣状で充実部分と嚢胞部分が混在していた。

腹部超音波検査：肝右葉を占める18cm大の腫瘤を認め，内部構造は蜂巣状で充実部分と嚢胞部分が混在していた（図2）。

MRI検査：肝右葉の18cm大腫瘤は，T1強調像で低～等信号，T2強調像で高信号を示し，腫瘤内部は不均一で隔壁様構造が認められた（図3）。Dynamic MRIでは明らかな造影効果はなかった。

以上の検査結果より，入院時当初，単純性肝嚢胞と思われていたが，腫瘍性病変も疑われ，嚢胞部分の穿刺細胞診と充実部分の穿刺組織診を施行した。

腫瘤内容液検査：無臭漿液性で色調は赤褐色，内容液中総ビリルビンは5.4 mg/dl（間接ビリルビン3.5）で，CA19-9は1万U/ml以上と高値であった。細菌・真菌培養は陰性で，細胞所見：好中球（++），リンパ球（±），組織球（+），赤血球（++），上皮性細胞（-）であった。HE染色による細胞診でアメーバの栄養体と嚢子を認め，自由生活性アメーバ感染が疑われた（図4）。PAS染色，Grocott染色は陰性であった。

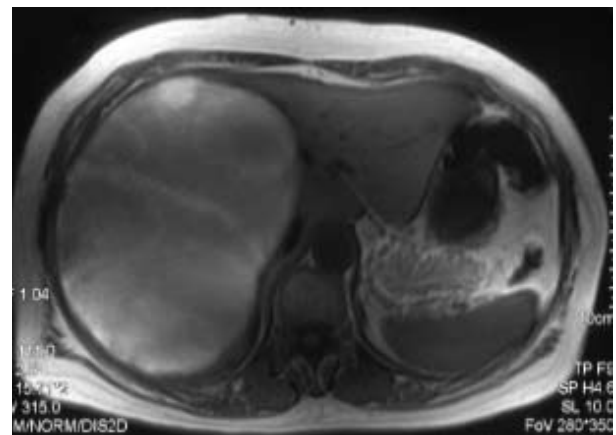


図3. MRI. 肝右葉の18cm大腫瘤は，T1強調像(上段)で低～等信号，T2強調像(下段)で高信号を示し，腫瘤内部は不均一で隔壁様構造が認められた。

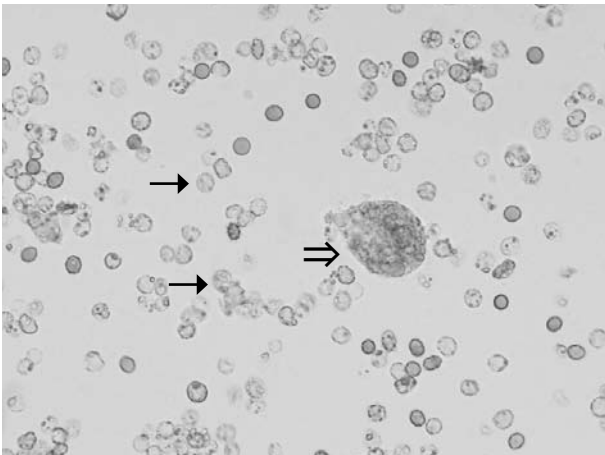


図4. 腫瘍内容液細胞診(HE染色, ×400).アメーバの栄養体(⇒)と嚢子(→)を多数認めた.

組織診: HE染色にて核が赤色に染色されるが細胞質自体は染色されない小球形の細胞を多数認め、核の偏在性から原虫が疑われた。ただし、赤痢アメーバとしてはサイズが小さく、それ以外の自由生活性アメーバが疑われた(図5)。

その他の追加検査: 抗赤痢アメーバ抗体陰性、糞便中央体陰性であった。

治療経過: 以上より、自由生活性アメーバ性肝膿瘍と診断し、メトロニダゾール1500mg/日の内服を開始した。また、腫瘍が18cmと巨大なため、内服薬のみでの根治は困難と思われる、経皮経肝的ドレナージチューブも挿入した。以後、経過は良好で治療開始後18日目に前医へ転院となった。転院後は、排液も減少し、ドレナージ開始45日目にドレナージチューブを抜去したが、その約1ヶ月後の8月に発熱が出現し、CRPが30mg/dlへ上昇した。腹部CT上、腫瘍の増大と右胸水貯留を認め(図6)、経

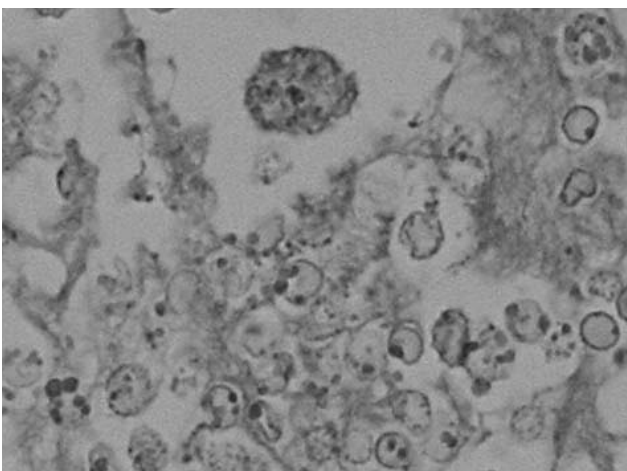


図5. 組織診(HE染色, ×400).核が赤色に染色されるが細胞質自体は染色されない小球形の細胞を多数認め、赤痢アメーバとしてはサイズが小さく、それ以外のアメーバが疑われた.

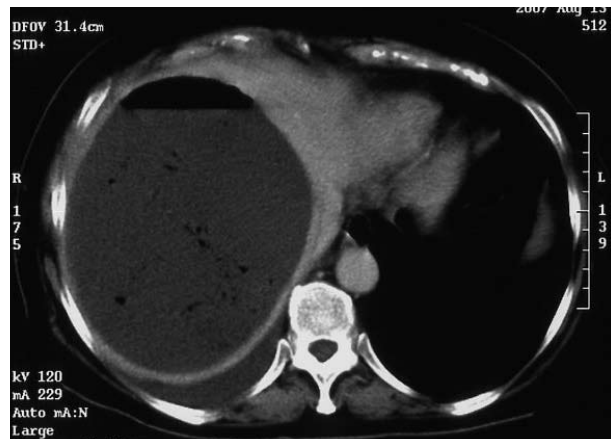


図6. 腹部CT. 膿瘍は増大し、右胸水貯留を認めた.

皮的再ドレナージを施行した。排液膿汁からはセラチア、プロテウスが検出され、アメーバは検出されず二次感染による難治性肝膿瘍と診断し、炎症反応鎮静化後、外科的治療予定とした。以後、CRPや発熱等の炎症反応は軽快し、10月当科へ再入院し、肝右葉切除が施行された。術後経過は比較的良好で、右胸水排液が少々遷延したが改善し、11月退院となった。

摘出標本所見: 肉眼上、膿瘍壁は約1cmと肥厚しており、右横隔膜と炎症性に強固に癒着していた(図7)。組織上は膿瘍の内腔面には壊死を伴う嚢胞壁を認め、その周囲に多数の炎症細胞やマクロファージ、異物型巨細胞を含む膿瘍壁を認めた。

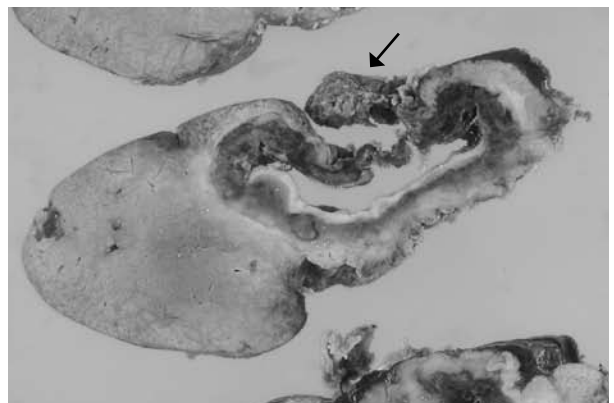


図7. 摘出標本肉眼所見.膿瘍壁は約1cmと肥厚しており、右横隔膜(↓)と炎症性に強固に癒着していた.

考 察

自由生活性アメーバはごく一般的に水系環境中にみられる微生物であり、水道水、浴槽水、給湯水といった身の周りの生活用水中にも生息している可能性があるが、寄生性の赤痢アメーバとは異なり、ヒトに対する健康上の影響はないと考えられてきた。しかしながら、1960年代にそれらの一部には病原性があることが判明し、以後、医学、公衆衛生上重要な意味をもつことが明らかとなってきている²⁾。ヒトに病原性を示す自由生活性アメーバには、*Naegleria*属、*Acanthamoeba*属、*Balamuthia*属の三つが知られており³⁾、中枢神経感染⁴⁾と角膜感染⁵⁾が報告されている。アメーバの生活様式には細菌等を捕食し活発に増殖する栄養体のステージと、栄養体が乾燥や栄養状態の悪化などの要因で被嚢し、休眠状態となるシスト(嚢子)のステージがある。赤痢アメーバ性肝膿瘍の場合は*Entamoeba histolytica*の成熟嚢子を経口摂取することにより感染する。大腸より経門脈的に肝に達した*Entamoeba histolytica*の栄養体が肝内門脈枝を閉塞し局所性塞栓を生じ、アメーバの蛋白融解酵素で肝実質を破壊し、その結果生じるとされている⁶⁾。ただし、赤痢アメーバを保有していても、実際に発症するのは約5%で残りの多くはcyst carrierの状態が無症状な場合が多いようである⁷⁾。自由生活性アメーバによる肝膿瘍も同様な病態が考えられるが、今回、われわれが医学中央雑誌にて「自由生活性アメーバ、肝膿瘍」をキーワードとして1997年から2007年までの10年間の報告例を検索したが、1例も見当たらなかった。本症例においては、既往歴・生活歴上、感染経路となるような事項はなく、初診時の理学的所見、血液検査にて炎症反応は認めず、腹部CT検査でも腫瘤に壁肥厚等の炎症所見はなかった。従って、retrospectiveに検討すると、アメーバ性肝膿瘍の増大と言うよりは、単純性肝嚢胞に自由生活性アメーバが混入した無症候性感染、carrierの状態であった可能性は否定できない。本症例では赤痢アメーバの治療法に準じた治療を開始したが、アメーバ性肝膿瘍に対しては、メトロニダゾールの投与が第一選択とされ、通常1~2週間投与する。膿瘍に対するドレナージに関しては、メトロニダゾールとドレナージの併施群とメトロニダゾール単独群を比較すると、解熱までの期間、疼痛の軽快までの期間、入院期間がドレナージ併施群で優位に短かったことが報告されている⁸⁾。また、わが国でも診断や治療期間短縮を考え、ある程度の大きさ(5cm以上)のものに関しては10日~3週間程度のドレナージが一般的となっている⁹⁾。本症例でも腫瘤が18cmと巨大なため、メトロニダゾールのみでの治療は困難と思われ、経皮経肝的ド

レナージを併施した。その後、排液の減少によりドレナージ開始45日後にドレナージチューブを抜去したが、結果的に細菌性の二次感染を併発した。ドレナージチューブの留置期間が長期であったことも原因の一つと思われる。細菌性肝膿瘍における治療方法の選択は、肝膿瘍の原因、局在部位、大きさ、個数、臨床症状、合併症、の有無によって異なるが、一般的には全身的な抗生剤投与と経皮経肝的膿瘍ドレナージである¹⁰⁾。肝膿瘍ドレナージの成功率は63~100%で85%前後の報告が多いとされているが¹¹⁾¹²⁾、特に多発例や膿瘍が器質化したもの、内用液が粘稠な症例では十分なドレナージ効果が得られない場合がある。本症例では、再ドレナージ後、炎症反応をある程度鎮静化させ、肝切除を行った。肝切除術の適応と判断したのは、前医も含め保存的治療が行われたにもかかわらず、罹患期間が約4ヶ月以上におよび治癒しないこと、さらに画像診断にて厚い膿瘍壁が認められドレナージ術のみでは根治しないであろうと予測されたこと、また、患者自身が外科的治療を希望したことによる。肝膿瘍は炎症性の良性疾患であるので、肝切除実施の方針決定は難しいものの、本症例においては経過の殆どにおいてドレナージチューブが抜けなかったことを考えると、外科的治療の適応は充分あったと思われる。

結 語

感染経路は不明であったが、非常に珍しい自由生活性アメーバによると思われる肝膿瘍の一例を経験した。

尚、本論文を投稿するにあたり、ヘルシンキ宣言(1964年採択、2000年修正)を遵守したことを追記する。

文 献

- 1) 蒲田敏文, 松井 修. 肝炎症性腫瘤-肝膿瘍を中心に-. 画像診断 2005; 25: 318-326.
- 2) 八木田健司, 泉山信司. 生活水の病原アメーバ汚染とその健康影響-水系環境のアメーバ汚染. モダンメディア 2006; 52: 252-259.
- 3) 堤 寛. 赤痢アメーバ感染症と自由生活アメーバ感染症. 病理と臨床 1998; 16: 1568-1571.
- 4) 中村俊彦. 原発性アメーバ性髄膜炎の1例. 神経進歩 1979; 23: 500-509.
- 5) 石橋康久, 松本雄二郎, 渡辺亮子, 本村幸子, 安良岡一男, 石井圭一, ほか. *Acanthamoeba keratitis* の1例. 日眼会誌 1988; 92: 963-972.
- 6) 本山一夫, 兼子 順, 安藤正幸, 伊藤雅史, 関根 毅, 前島静顕. 術前診断に難渋した多発性アメーバ性肝

- 膿瘍の1例. 日臨外会誌 2006; 67: 1079-1084.
- 7) 浦川雅己, 五日市宏, 高橋克之, 山本英司. 手術に至ったアメーバ性肝膿瘍の2例. 消化器外科 2004; 27: 487-493.
 - 8) Tandon A, Jain AK, Dixit VK, Agarwal AK, Gupta JP. Needle aspiration in large amoebic liver abscess. Trop Gastroenterol 1997; 18: 19-21.
 - 9) 坂本光男, 吉川晃司, 相楽裕子. 目でみる症例, アメーバ性肝膿瘍. 内科 1997; 80: 974-977.
 - 10) 三松謙司, 大井田尚継, 久保井洋一, 川崎篤史, 福澤正洋. 細菌性肝膿瘍の治療効果に対する臨床的検討-特にメトロニダゾール経口投与の併用について-. 日腹救誌 2003; 23: 1001-1008.
 - 11) 川口 洋. 経皮的肝膿瘍ドレナージに関する検討-治療成績に関与する因子を中心に-. 日本医放会誌 1995; 55: 34-43.
 - 12) Ogawa T, Shimizu S, Morisaki T, Sugitani A, Nakatsuka A, Mizumoto K, et al. The role of percutaneous transhepatic abscess drainage for liver abscess. J hepatobiliary pancreat surg 1999; 6: 263-266.