

# 小形腓蛭Eurytrema coelomaticum寄生牛の治療による膵臓の病理学的所見とくにglobule leucocytesについて

著者	河野 猪三郎, 坂本 司, 安田 宣紘, 山本 康裕, 中川 治人
雑誌名	鹿児島大学農学部學術報告=Bulletin of the Faculty of Agriculture, Kagoshima University
巻	31
ページ	101-106
別言語のタイトル	Pathological Findings in Pancreas of Cattle Infected with Eurytrema coelomaticum after Anthelmintic Treatment with Special Reference to Globule Leucocytes
URL	<a href="http://hdl.handle.net/10232/1994">http://hdl.handle.net/10232/1994</a>

## 小形膝蛭 *Eurytrema coelomaticum* 寄生牛の治療による膵臓の病理学的所見 とくに globule leucocytes について

河野猪三郎・坂本 司・安田宣紘・山本康裕・中川治人  
(家畜病理学教室)

昭和55年 8月10日 受理

### Pathological Findings in Pancreas of Cattle Infected with *Eurytrema coelomaticum* after Anthelmintic Treatment with Special Reference to Globule Leucocytes

Isaburo KONO, Tsukasa SAKAMOTO, Nobuhiro YASUDA,  
Yasuhiro YAMAMOTO and Haruto NAKAGAWA  
(Laboratory of Veterinary Pathology)

#### 緒 言

鹿児島県北部牧場に小形膝蛭 *Eurytrema coelomaticum* の重度感染牛が多数発生し、元気食欲なく、栄養不良で廃用となり、それらの牛の臨床検査所見、病理学的所見については既に報告した<sup>3,17)</sup>。重度感染牛3頭に対して nitroxylinil の薬用量の約 2~3 倍を 2~3 回にわたり投与したところ、1頭は2回目の注射で斃死したが、2頭は虫卵排泄陰性となり、牛は食欲増進し、体重の増加もみられ、約3カ月後牛を殺し、膵臓の検査を行なったところ、虫体は消失し、薬剤の効果があったことを述べた<sup>16)</sup>。その際、膵臓の病理学的検査を詳細に行なったところ、組織学的に虫体は駆除され、膵腺細胞は増数し、酵素原顆粒も充実し、見事な再生像がみられた。特に注目すべき所見として膵管上皮細胞に好酸性に染まる大型の顆粒を持つ細胞が多数認められた。本細胞は主として各種動物の寄生虫性疾患に認められている globule leucocyte<sup>1,4,8,13,18)</sup> と同一のものと思われた。該細胞の細胞学的分類、作用などについて諸説あり不明な点が多い。

膵蛭駆除牛に出現した globule leucocyte の組織化学的検査、該細胞の文献的考察を行なったので報告する。

#### 材料と方法

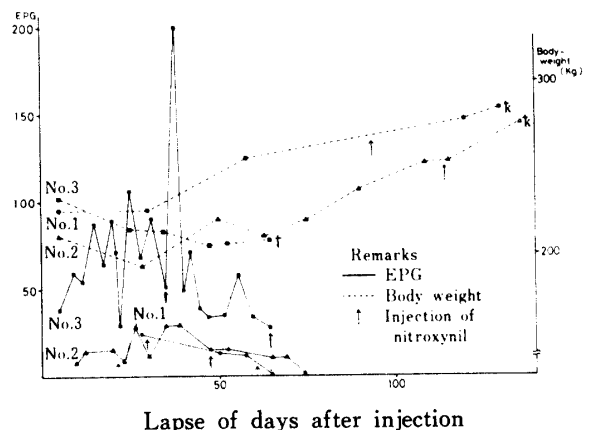
鹿児島北部牧場で飼育中の膵蛭重度感染牛3頭を本学で飼養し、nitroxylinil 30mg/kg を2~3回皮下注射した。その間糞便内虫卵検査、臨床症状を観察し、体重の測定を行なった。1頭は2回目 nitroxylinil 皮下注射後斃死したので直ちに剖検した。残り2頭は虫卵

排泄陰性後約3カ月を経て解剖した。剖検後諸臓器のホルマリン固定、パラフィン包埋を行ない、切片を作成し、hematoxylin-eosin, periodic acid-schiff (PAS), toluidin blue, Van-Gieson, carbol-fuchsin, methyl-green-pyronin, Giemsa 等の各種染色を行なった。

#### 結 果

##### 1. Nitroxylinil 投与による駆虫試験

元気食欲なく、削瘦顕著、発育不良牛で、膵蛭虫卵も糞便検査で検出され、先に報告した剖検例<sup>3)</sup> と全く同様の臨床症状を呈する3頭で、No. 1 (雌, 22カ月齢), No. 2 (雌, 24カ月齢), No. 3 (雌, 22カ月齢) である。此等3頭の虫卵排泄 (EPG) と体重測定の成績は Figure 1 の通りである。即ち、No. 1 は1回注射後3週目には虫卵排泄は陰性となり、その時点で第2回目の注射、更に2カ月後3回目の注射を行なった。臨床的に虫卵排泄陰性後、食欲増進し、被毛滑沢とな



Lapse of days after injection  
Fig. 1 Effect of nitroxylinil against *Eurytrema coelomaticum* in three cattle.

り、体重の増加がみられた。No. 2 は1回目注射後3週目には虫卵数は少なくなったが、虫卵の排泄がみられ、この時点で2回目の注射を行ない、3週後には虫卵陰性となり、3週後更に3回目の注射を行なった。牛は食欲増進し、被毛滑沢となり、体重の増加がみられた。No. 3 は1回目注射後1カ月間虫卵排泄は少なくなったが、依然として虫卵がみられた。2回目の注射を行なったところ当日牛は斃死した。nitroxylin 中毒による斃死と考えられた。

## 2. 膵臓の病理学的所見

No. 1, No. 2 は何れも同様で、膵臓は淡桃色を呈し、表面、剖面共に弾力性を有し、虫体は認められず、駆虫効果のあったことが判る。病理組織学的に膵腺細胞は増数し、酵素原顆粒も充実し、ランゲルハンス島も散在し、正常膵腺細胞と変わらず、旺盛な再生像である。結合織増殖部と虫卵の組織内結節部は、依然として残り、重度感染時の名残りを留めている。膵管内には虫体は認められず、上皮もなべて同じ高さになり、寄生時にみられる上皮の乳頭状或は腺腫様増殖はみられず、膵蛭寄生時と虫体消失後の膵管上皮の差異は極めて明瞭である。特記すべき所見として、膵管上皮にH-E染色でエオンソに好染する大型の顆粒で、リンパ球様の核を持つ細胞が無数にみとめられる。上皮にみられる細胞の顆粒は、大小種々の大きさで、円形にして2~5 $\mu$ mで10~20個の顆粒を持っている。大きな顆粒を持つ細胞は上皮内に多く且つ膵管腔内に脱出している。粘膜固有層には顆粒の小さい細胞が少数散在している。本細胞は好酸球に比し、異常に大きく形態的に明瞭に区別される。本細胞は各種寄生虫疾患に出現する globule leucocyte と称されるものに一致する。globule leucocyte の起原、細胞学的分類は不明

確で、由来細胞として各種白血球、細網内皮系細胞、間葉系細胞、mast cell 等があげられている。膵蛭が多数寄生して廃用になった前回の例<sup>3)</sup>及び虫体寄生し、中毒死した No. 3 の膵組織に比し、No. 1, No. 2 の粘膜固有層、小葉間結合組織部には Giemsa 染色による mast cell が異常に多いことから、本細胞と mast cell との関連性を重要視し、globule leucocyte と mast cell の各種染色による組織化学的比較を行なった。その成績は Table 1 の通りである。

globule leucocyte の顆粒は H-E 染色では、橙赤色に染まり、mast cell は辛うじて青色に染まる。Van-Gieson 染色では mast cell 同様黄色に染まり、Giemsa 染色では globule leucocyte の大きな顆粒は青色、青紫色に小さな顆粒は紫色に染まり、mast cell の顆粒は極く微粒に紫色に染まる。carbol-fuchsin, PAS 染色では何れも赤色で、methylgreen-pyronin では淡赤色に染まる。toluidine blue pH 7 では globule leucocyte, mast cell 何れも metachromasia を呈するが、toluidine blue pH 4.1 では大きな顆粒を持つ細胞は metachromasia を呈しないが、小さい顆粒を持つ細胞は、mast cell と同様 metachromasia を呈する。toluidine blue pH 2.5 では globule leucocyte は metachromasia を呈しないが mast cell の少数は metachromasia を呈する。以上の組織化学的検査で globule leucocyte は mast cell に類似する点が多い。toluidine blue の pH 4.1 或は pH 2.5 では必ずしも一致しない。しかし、toluidine blue pH 2.5 で mast cell は meatchromasia を呈しないものもあることから、mast cell の中でも性質、成分に相異があることが伺えるので、globule leucocyte と mast cell は密接な関係があると思われた。

Table 1. Cytochemical properties of globule leucocytes and mast cells in the pancreatic ducts after anthelmintic treatment

	Globule leucocytes	Mast cells
Hematoxyline and eosin	red	blue
Van-Gieson	yellow	yellow
Giemsa	violet, blue	blue
Carbol-fuchsin	red	red
Methylgreen-pyronin	red	red
Periodic acid-schiff (PAS)	+	+
Toluidine blue metachromasia pH 7.0	+	+
Toluidine blue metachromasia pH 4.1	+-	+
Toluidine blue metachromasia pH 2.5	-	+-

Remarks + Positive reaction - No reaction

No. 3 の肝臓の病理組織学所見は、肝管内に多数の肝蛭が寄生し、肝腺細胞は萎縮消失し、肝組織内に多数の虫卵結節も散在し、結合織の増殖顕著で肝管上皮は乳頭状、腺腫様に増殖し、上皮内に globule leucocyte は殆んど認められなかった。このように globule leucocyte は肝蛭寄生肝臓の肝管上皮には殆んど認められず、駆虫により虫体が排泄された後、肝管上皮に多数出現することが判明した。

### 文献的考察

肝蛭の駆虫効果のあった肝臓の肝管上皮に多数みられた好酸性の顆粒を持つ細胞は、globule leucocyte と考えられる。本細胞の出現に関するわが国の研究は少い。野坂らは肝蛭寄生肝管上皮にエオシン好性顆粒を持つ特異の細胞を認め、globule leucocyte と同一のものであるとした<sup>11)</sup>。北川らは鶏の消化管にみられる globule leucocyte の起原について研究している<sup>6)</sup>。一方、外国における globule leucocyte の研究は古く、Weill ('19) が哺乳類の消化管にリンパ球様核で、eosinophilic body を有する細胞を Schollenleukozyte と命名したのが最初である<sup>21)</sup>。Keasbey ('23) が羊の胃粘膜の組織で検出し、new form leucocyte として globule leucocyte と呼んでいる<sup>7)</sup>。Kirkman は *Trichosomoides crassicauda* が感染した rat 膀胱上皮に Globule leucocyte を検出し、寄生虫感染と本細胞の出現との関連性を述べている<sup>8)</sup>。Whur は *Nippostrongylus brasiliensis* 感染 rat の腸上皮に globule leucocyte を認め、その数は虫体の駆除後に増数すると述べている<sup>22)</sup>。Rahko は牛の肝蛭感染における肝臓の病理学研究を行ない、globule leucocyte と mast cell に関する一連の研究を報告している。即ち、牛の急性肝蛭症、慢性肝蛭症の病理組織学的検査で、慢性肝蛭に globule leucocyte と mast cell が多く出現し、非感染牛でも少数の globule leucocyte はみられ、更に本細胞は subepithelial mast cell から誘導された細胞であろうと述べている<sup>12)</sup> <sup>13)</sup>。更に Rahko は光顕、電顕的研究から mast cell と globule leucocyte とは密接な関係があると述べ globule leucocyte の起原について mast cell 説を強調している<sup>14)</sup> <sup>15)</sup>。Miller, Murray, Whur 等は *Nippostrongylus brasiliensis* 感染 rat の腸上皮に出現する globule leucocyte を光顕、電顕的研究ですすめ、mast cell との関連性を論じ、虫体駆除後における mast cell の増加を認め、globule leucocyte の出現は免疫的意義があるかもしれないと述べている<sup>9)</sup> <sup>10)</sup> <sup>22)</sup>。Takeuchi らは globule leu-

cocyte の研究で猫の腸粘膜に多く、他組織にもみられ、特に寄生虫寄生には触れていないが、globule leucocyte の光顕、電顕的研究で globule leucocyte の起原は mesenchymal の migratory cell とし、細胞に各種段階があることを述べている<sup>19)</sup>。Soulsby ('72) は綜説の中であらゆる動物の種類に globule leucocyte は出現し、特に寄生虫感染に本細胞の出現は顕著で、研究者の中には本細胞は mast cell の進行性転換であると述べているし、又 globule leucocyte の顆粒が免疫グロブリンを含有しているという報告もあったが、免疫蛍光法の研究で顆粒には免疫グロブリンは含有しなことが判明したと述べている<sup>18)</sup>。Katharine は mouse の腸にみられる globule leucocyte の電顕的研究で顆粒中に grystal を証明し、これは特殊な抗体を持っているかもしれないと述べている<sup>4)</sup>。Toner は鶏の消化管上皮内の globule leucocyte の由来を研究し、lymphocyte としており<sup>20)</sup>、北川らは鶏に出現する globule leucocyte の由来について実験し、胸腺依存性の T リンパ球である可能性を示唆する実験を行なった<sup>6)</sup>。Carriere は rat の消化管、呼吸系、胆管、尿生殖器の上皮に分布している globule leucocyte の出現は、甲状腺ホルモンと関係があり、又 mast cell の変化したものと考えている<sup>1)</sup>。Cantin は magnesium 不足の rat の尿管に globule leucocyte が増加することを述べ、Mg 不足はヒスタミンの放出と関係があると報告している<sup>2)</sup>。

以上文献による研究成果から、globule leucocyte は各種動物にみられ、寄生虫感染と無関係に出現するものもあるが、大部分は寄生虫感染と globule leucocyte の出現は関連があるようである globule leucocyte の細胞学的分類、起原については Mast cell 由来、リンパ球由来、mesenchymal の migratory cell 由来等諸説があり、globule leucocyte の出現の意義については不明な事が多く、免疫的意義、ホルモン、ヒスタミンとの関係が論ぜられているが、その本態については十分な解明がなされていないようである。

### 考 察

肝蛭重度感染牛3頭の nitroxylin 投与により2頭は肝蛭が駆除され、虫卵排泄陰性となった時点より約3カ月後牛を殺し、剖検したが、肝臓内に肝蛭の寄生はみられず、nitroxylin の効果のあったことが証明された。1頭は nitroxylin 中毒により斃死し、剖検で虫体が寄生し、充分駆除が出来なかったことが判った病理組織学的所見として、駆虫効果のあった2頭の肝

管上皮に多数の globule leucocyte が認められた。本細胞は駆虫効果のなかった1頭の膵管上皮には殆んど認められず、又と場において発見される膵蛭寄生の膵組織に、時々 globule leucocyte が認められるが、今回の2頭の膵臓にみられる多数の globule leucocyte に比すれば極めて少い。文献的考察で述べた如く、globule leucocyte の出現に関して、寄生虫感染がもっとも関係があるが、その他、ホルモン、Mg などとの関連性もあり、出現の要因も複雑である。又、駆虫後の膵管上皮に多数出現したことは、Whur<sup>22)</sup>, Miller<sup>8)</sup>, Murray<sup>10)</sup> 等の rat における駆除後に mast cell, globule leucocyte の増数がみられたことと一致して極めて興味深い。

膵蛭寄生膵と膵蛭駆除後における膵組織の mast cell の出現状況を比較したが、膵蛭駆除後の膵組織に断然多く、特に駆除後の膵臓の結合織部に mast cell の増殖の前段階とも思える mast cell の集団が結節をなして散在している。globule leucocyte の起原、細胞学的分類に諸説がある現今、駆除後の膵組織に mast cell が増殖していることは、globule leucocyte と mast cell は大いに関連があるように思える。そこで globule leucocyte と mast cell の組織化学的特有性を比較した。toluidine blue pH 7 では殆んど同様の染色性を示すが、大きな顆粒は Giemsa で紫青色を呈し、小さな顆粒は mast cell 同様紫色を呈し、toluidine blue の pH 4.1 では多少染色性を異にしている toluidine blue pH 2.5 で mast cell も metachromasia を呈するものと、呈しないものがある。これらの所見は、globule leucocyte, mast cell にそれぞれ性質、成分を異にする各段階のものが混在し、染色性が異なるように推量され、globule leucocyte と mast cell とは大いに関係があり、Miller<sup>8)</sup>, Murray<sup>10)</sup>, Rahko<sup>15)</sup>らの述べているように globule leucocyte の mast cell 由来説を支持したい。

globule leucocyte の出現に関する研究の殆んどは、各種組織の上皮に関するものが多い。本例の如く駆除後3ヵ月或はそれ以上膵管上皮に認められ、更に膵管内にも多数認められることは、globule leucocyte が膵管内に脱出してようにも思える。この所見は globule leucocyte の作用を解明する点から重要と思われるがその意義については不可解である。膵蛭虫体の存在する膵管上皮に globule leucocyte の出現少なく、膵蛭駆除後の膵管上皮及び腔内に長期間多数出現することは興味ある所見である。

## 要 約

1. 小形膵蛭 *Eurytrema coelomaticum* 重度感染牛に nitroxylin の 30mg/kg の2回投与で、虫体は殆んど駆除され、牛は食欲増進し、体重の増加がみられた。
2. 膵臓の病理組織学的検査で、膵腺細胞は増数し、酵素原顆粒充実し、膵組織の再生顕著で膵臓機能の亢進が充分伺えた。
3. 虫体駆除後の膵管上皮に多数の globule leucocyte, 固有層、結合織に多数の mast cell がみられ、組織化学的に globule leucocyte と mast cell は類似性が多かった。
4. 膵管上皮の globule leucocyte の出現は、虫体排出と大いに関係がある。

本研究の一部は文部省科学研究費（試験研究）の助成を受けた。

## 文 献

- 1) Carriere, R. & Buschke, M.: The influence of thyroid and testicular hormones on globule leucocytes in the rat duodenal crypt epithelium. *Anat. Rec.* **192**, 407-422 (1978)
- 2) Cantin, M.: Proliferation of globule leucocytes (Schollenleukozyten) induced by magnesium deficiency in the rat urinary tracts. *Am. J. Path.* **66**, 69a (1972)
- 3) 河野猪三郎・坂本司・安田宣紘・北野良夫・戸越剛・山本康裕: 小形膵蛭 *Eurytrema coelomaticum* 多数寄生牛の病理学的研究, 鹿大農学術報告, No. **30**, 111-116 (1980)
- 4) Katharine, E.C.: Fine structure of crystalline inclusions in the globule leucocyte of the mouse intestine. *J. Anat.* **101**, 4, 793-803 (1967)
- 5) Kirkman, H.: A comparative morphological and cytochemical study of globule leucocytes (Schollenleukozyten) of the urinary tract and of possibly related cells. *Am. J. Anat.* **86**, 91-131 (1950)
- 6) Kitagawa, H., Ogata, K., Sugimura, M., Hashimoto, Y. & Kudo, N.: Thymus origin of globule leucocytes in chicken. *Jap. J. Vet. Res.* **27**, 16-18 (1979)
- 7) Keasbey, L.E.: On a new form of leucocyte (Schollenleukozyt, Weill) as found in the gastric mucosa of Sheep. *Folia Haematol., Lpz.* **29**, 155-171 (1923) Cited in 1.
- 8) Miller, H.R.P. & Jarrett, W.F.H.: Immune reactions in mucous membranes. I. Intestinal mast cell response during helminth expulsion in the rat. *Immunology*, **20**, 277-288 (1971)
- 9) Miller, H.R.P., & Walshaw, R.: Immune reactions in mucous membranes IV. Histochemistry of intestinal mast cells during helminth expulsion in the rat. *Am. J. Path.* **69**, 195-208 (1972)
- 10) Murray, M., Jarrett, W.F.H. and Jennings, F.W.: Mast cells and macromolecular leak in intestinal immunological reactions. *Immunology*, **21**, 17-31 (1971)

- 11) 野坂大・芦沢広三・永田良胤: 畜牛肝蛭症に関する病理学的研究, 第2報, 肝蛭寄生牛膵の組織学的所見, *16*, 2, 174-201 (1970)
- 12) Rahko, T.: The pathology of natural *Fasciola hepatica* infection in cattle. *Path. Vet.*, **6**, 244-256 (1969)
- 13) Rahko, T.: Globule leucocyte and mast cell in bile ducts of cattle naturally infected with liver flukes. *Acta Vet. Scand.* **11**, 219-227 (1970)
- 14) Rahko, T.: On the ultrastructure of epithelial cells in bile ducts of cattle chronically infected with *Fasciola hepatica*. *Acta Vet. Scand.*, **14**, 233-244 (1973)
- 15) Rahko, T.: On the ultrastructure of mast cells and globule leucocytes in the common bile duct of cattle chronically infected with *Fasciola hepatica*. *Acta Vet. Scand.*, **14**, 245-253 (1973)
- 16) Sakamoto, T., Kono, I., Yasuda, N., Yamamoto, Y., and Nakagawa, H.: Studies on *Eurytrema coelomaticum* II. The anthelmintic efficiency of nitroxynil and praziquantel against *Eurytrema coelomaticum* in cattle. *Mem. Fac. Agr. Kagoshima Univ.*, **16**, 93-101 (1980)
- 17) 坂本紘・田代哲之・渡辺茂・坂本司・河野猪三郎・安田宣紘: 小型肝蛭寄生牛の臨床検査所見について, 鹿大農学術報告, **No. 30**, 117-122 (1980)
- 18) Soulsby, E.J.L.: Immunity to animal parasites. Academic press, New York and London (1972)
- 19) Takeuchi, A., Jervis, H.R. & Sprigz, H.: The globule leucocyte in the intestinal mucosa of the cat. A histochemical light and electron microscopic study. *Anat. Rec.*, **164**, 79-99 (1969)
- 20) Toner, P.G.: The fine structure of the globule leucocyte in the fowl intestine. *Acta Anat.*, **61**, 321-330 (1965)
- 21) Weill, P.: Ueber die leukozytären Elemente der Darmschleimhaut der Säugetiere. Ein Beitrag zur Beurteilung der Granulationen in Leukozyten. *Arch. Mikrosk. Anat.*, **93**, 1-81 (1919) Cited in 1
- 22) Whur, P.: Globule leucocyte response in hyperimmune rats infected with *Nippostrongylus brasiliensis*. *J. Comp. Path.*, **77**, 271-277 (1967)

### Summary

Three cattle heavily infected with *Eurytrema coelomaticum* were treated with nitroxynil. One died during treatment. Two were dissected three months later. The results obtained are as follows.

The parasite was expelled perfectly from the two cattle given thirdly a dose of 20-30mg/kg b.w. Body-weight of the two cattle increased after the second injection. Microscopically, pancreas of the two cattle treated with drugs showed a regeneration of the acinar tissue and there was no detection of parasites in pancreatic duct. Basing on these facts, nitroxynil was proved very effective as anthelmintic against *Eurytrema coelomaticum*. Especially, numerous cells containing acidophilic granules were noted among epithelium of pancreatic ducts. The cells are to be considered globule leucocytes. As mast cells occurred in large number in the submucosal tissue around the pancreatic ducts, these features were compared with cytochemical properties of globule leucocytes as well as those of mast cells. Both the mast cells and the globule leucocytes displayed certain similarities in their histochemical reactions. From these findings, it seems reasonable to suppose that the globule leucocyte is derived from the mast cell. It is interested that globule leucocytes are rare in the cattle infected with *Eurytrema coelomaticum* and that they are numerous in the pancreas of cattle after the expulsion of the parasite by the anthelmintic.

### Explanation of figures

- All figures are the microphotographs of the pancreas in cattle after the expulsion of *Eurytrema coelomaticum*.
- Fig. 2. Many globule leucocytes containing acidophilic granules among the epithelial cells of the pancreatic duct. H-E stain
  - Fig. 3. Globules of globule leucocyte stained violet. Granules of mast cells which are similar to the globules. Giemsa stain
  - Fig. 4. Globule leucocytes among the epithelial cells and mast cells in the submucosa show similarly metachromasia. Toluidine blue at pH 7.0
  - Fig. 5. Globules of globule leucocyte stained red. PAS reaction
  - Fig. 6. Globules of globule leucocyte stained red. Carbolfuchsin stain
  - Fig. 7. Nodule and the free cells of mast cells in the connective tissue of pancreas. Toluidine blue stain at pH 7.0

