

一農家に多発した子牛の象皮様病変を主とする致死性中毒症

著者	浜名 克己, 安田 宣紘, 中間 認, 鬼塚 剛, 尾方 宏年, 芝原 徹史, 田浦 保穂
雑誌名	鹿児島大学農学部學術報告=Bulletin of the Faculty of Agriculture, Kagoshima University
巻	44
ページ	21-28
別言語のタイトル	Lethal Toxicosis in 11 Calves with Hyperkeratosis
URL	http://hdl.handle.net/10232/1578

一農家に多発した子牛の象皮様病変を主とする致死性中毒症

浜名 克己・安田 宣紘^{*1}・中間 認^{*2}・鬼塚 剛^{*3}
尾方 宏年^{*4}・芝原 徹史^{*5}・田浦 保穂^{*6}

(家畜臨床繁殖学研究室)

平成5年8月10日受理

Lethal Toxicosis in 11 Calves with Hyperkeratosis

Katsumi HAMANA, Nobuhiro YASUDA^{*1}, Mitomu NAKAMA^{*2}, Tsuyoshi ONIZUKA^{*3}, Hirotohi OGATA^{*4},
Tetsushi SHIBAHARA^{*5} and Yasuho TAURA
(Laboratory of Veterinary Reproduction)

緒 言

鹿児島県内の一農家で1984年5月に生まれた子牛が象皮様病変を示し、治療に反応せず、しだいに食欲が減退し、元気も消失して、予後不良となり淘汰された。その後生まれる子牛は次々と同様病変を示し、淘汰の対象となった。この現象はのべ3年間つづき、その間に11頭の子牛が犠牲になった。

発生状況や臨床および病理所見から、何らかの中毒が強く疑われ、他の研究機関の協力も得て、原因の追求を試みたが、ついに解明されなかった。

この異常な現象は、その後特別な対策を実施しないまま完全に終息し、1993年8月に至るまでまったく発生していない。

これらの経緯については、鬼塚¹³⁾が修士論文として報告しているが、本論文では本病に関して得られ

た知見を種々な観点から取りまとめ、今後の病因解明の一助とすることを目的とした。

材 料 と 方 法

対象農家は鹿児島県始良郡蒲生町のW農家である。まず現地調査をして、異常子牛の発生状況、飼育状態、飼育環境を調べ、母牛血液、土壌、サイレージ、周囲の自生植物、使用農薬を検査材料として持ち帰った。

黒毛和種母牛は6頭(A~F)飼養されており、計11頭の子牛(No.1~No.11)が発症した。これら子牛については随時臨床検査、血液検査を実施し、うち8例は大学にて病理解剖学的検査をし、常法により組織学的に検索した。

血液一般検査および生化学的検査は主としてRaBA Super System(中外製薬、東京)により行い、無機物とビタミンA・Eの測定は鹿児島県中央家畜保健衛生所に依頼して、それぞれ原子吸光法、高速液体クロマトグラフィー法にて行った。

原因追求のため、農家の土壌と子牛No.8の肝臓と腎臓を家畜衛生試験場に、サイレージを国立予防衛生研究所に、自生植物を林業試験場に、それぞれ送付して検索を依頼した。農薬についてはその成分を調査し、毒性を検討した。

結 果

W農家は1974年から繁殖目的で黒毛和種雌牛を飼養しており、1985年までは牛の健康状態、繁殖成績ともに良好で、子牛も正常に発育し出荷されてい

*1家畜病理学研究室

Laboratory of Veterinary Pathology

*2始良地区農業共済組合、鹿児島県始良郡溝辺町有川2,103
Aira Agricultural Mutual Aid Association, 2,103 Arikawa, Mizobe-cho, Aira-gun, Kagoshima

*3始良家畜保健衛生所、鹿児島県始良郡加治木町木田1,641-1
Aira Animal Health Center, 1,641-1 Kida, Kajiki-cho, Aira-gun, Kagoshima

*4熊本県酪農協連、熊本市戸島町46
Kumamoto Dairy Association, 46 Tojima-cho, Kumamoto

*5薩摩地区農業共済組合、鹿児島県薩摩郡宮之城町虎居745
Satsuma Agricultural Mutual Aid Association, 745 Torai, Miyanojo-cho, Satsuma-gun, Kagoshima

*6山口大学農学部、山口市吉田1,677-1
Faculty of Agriculture, Yamaguchi University, 1,677-1 Yoshida, Yamaguchi

た。肝蛭は年2回定期的に駆虫されている。

母牛は6頭で、稲ワラ、イタリアン、トウモロコシサイレージが給与され、飲水は町水道によるウォーターカップ方式であり、周辺農家と同様な飼育方法である。サイレージの給与は1983年からで、他に変わったこととしては、1980年に裏山のシラスを削って運動場を作ったことと、2~3年前から田植え後に2週間程貝の大量発生が見られるようになったことである。

異常子牛を淘汰順に No.1~No.11とし、母牛ごとにそれぞれの出生月日、発症月日（獣医師による初診日）、淘汰月日を Fig.1 に示し、母牛と子牛の関係を Table 1 に示した。のべ3年間にどの母牛も2

回分娩したが、正常に発育し売却された子牛は母牛Aの1984年5月生まれの1頭のみで、他はすべて異常な経過をとり、死亡または安楽死となった。

異常子牛分娩時の母牛の年齢は2~11歳、産次は1~10産と広く分布した。母牛はいずれも何の症状も示さず、食欲旺盛で、栄養状態もよく、Fig.1に見られるように、母牛Fを除いては1回目の異常子牛分娩後も1年1産を保ち、大変良好である。分娩はいずれも正常になされ、新生子牛は元気で、体重もむしろ重いくらいであった。

異常子牛の概要を Table 2 に示した。種雄牛は5頭で、授精された異常子牛数は、忠福と15気高が各3頭、田安福と20平茂が各2頭、吉一が1頭であっ

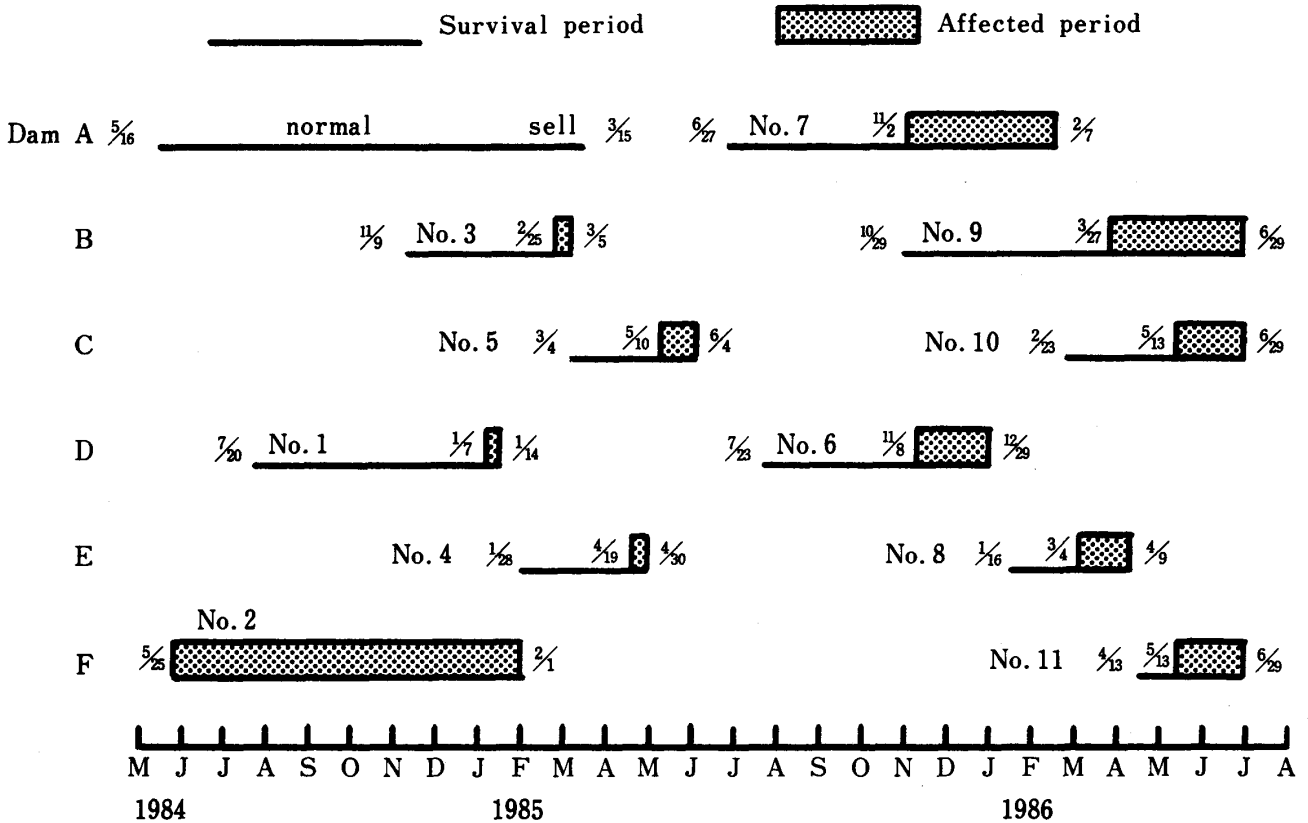


Fig. 1. Occurrence of lethal toxicosis of 11 calves with hyperkeratosis

Table 1. Dams of affected calves

Dam	Birth date	Affected calves (Parity)	
A Kazuhime 2	Aug. 17, 1973	normal	No. 7 (10)
B 5 Mitsuharu 3-1	May 26, 1975	No. 3 (8)	No. 9 (9)
C Saiko 4	Oct. 21, 1976	No. 5 (7)	No. 10 (8)
D Shigezakura 1	Dec. 20, 1978	No. 1 (4)	No. 6 (5)
E 3 Mitsuharu	Feb. 7, 1981	No. 4 (2)	No. 8 (3)
F 4 Mitsuharu	May 17, 1982	No. 2 (1)	No. 11 (2)

た。いずれも当時鹿児島県内に広く用いられており、本病のような発生は他ではみられなかった。子牛の性別は雄5頭、雌6頭で差がない。子牛 No. 2 のみは生後すぐ発症し長期の経過をとったが、他の10頭の子牛は生後1～5.5カ月間正常に経過したのち、いずれも哺乳期間中に突然発症し、7～94日、平均41日の経過で淘汰された。したがって出生日からの生存期間は77～252日、平均150日となる。

発症時(初診時)の共通的な臨床所見は、食欲減退、元氣消失、著明な発育不良、悪臭ある緑褐色粘稠性の軟便または下痢便である。発熱はない。特徴的な病変として、Fig. 2 に示すように、局所または全身の皮膚の角化が異常に亢進し、被毛粗剛となり、象皮様の所見を示す。痒覚はまったくなく、脱毛や落屑を伴う。とくに症状の目立つ部位は Fig. 3 に示すように、頸側、頸背部、腋下、腹下部、内股部である。その部位の皮膚は Fig. 4 と 5 に示すように、肥厚してひだ状となり、被毛は長短さまざまで、皮膚に固着した感じがする。

角の形成は悪く、No. 6, 7, 8, 10 の4頭はまったくの無角で、角根部の隆起も認められなかった。また No. 6, 7, 8, 10, 11 の5頭は Fig. 6 と 7 に示すように、口腔周囲に大小の潰瘍性結節を生じ、舌の表面には大小(直径1～2 cm)の限界明瞭な白色隆起部がみられた。

抗生物質、強肝剤、輸液、ビタミン ADE 剤など種々な治療にもまったく反応せず、子牛はしだいに衰弱し、起立不能となり、死の転帰をとった。

血液検査の結果を Table 3 と 4 に示した。母牛はいずれも A/G 比が非常に低いが、他の項目につい

てはとくに異常値は認められなかった。

8例の子牛では、赤血球数(RBC)、ヘマトクリット値(Ht)、白血球数(WBC)は、貧血、脱水、白血球増加を示す例もあるが共通性はなく、個々の状態を反映している。これに対し、血漿総蛋白含量(P-TP)はすべて低値であった。A/G比はほぼ正常で、BUNは3例に高値がみられた。ビタミンAとEの濃度は、子牛 No. 4 と 5 の2例のみが極端な低値を示した。

酵素 GOT, ALP, γ -GTP, LDH は高値を示す例がかなり多く、共通して肝機能の強い低下がみられる。Ca と Mg はほぼ正常で、Pi はやや高く、Zn はやや低値であったが、全体として著変はない。

病理学的検査では、①皮膚の脱毛、角化亢進(Fig. 3 と 4)、②口唇、舌、口内、食道の潰瘍(Fig. 6 と 7)、③第4胃の出血、潰瘍、びらん、④胆嚢腫大(Fig. 8)、⑤肝の灰白色斑の多発と軽度な肝線維化(Fig. 9)、⑥腎変性、が認められた。皮膚の断面(Fig. 5)は重度に肥厚し、波状となり、上皮は厚い角化物で覆われていた。皮下織はほとんど膠様化し、皮下の体表リンパ節はやや腫大していた。

病理組織学的検査の結果を Table 5 に示した。上皮角質層は角化が著明に亢進し、有棘細胞層は菲薄化または増殖し、萎縮や空胞化した棘細胞もみられた。真皮乳頭部は顕著に突出し、パピローマ状を示し、皮脂腺と汗腺はわずかに認められる程度であった。

肝では小肝管の増殖を伴う小葉間結合織の増生、散在性の巣状壊死および変性、中心静脈の拡張、うっ血、出血が認められ、腎では尿細管上皮の空胞変性、

Table 2. Outline of affected calves

Calf No.	Dam (Parity)	Sire	Sex	Survival days	B. W. kg	Clinical features
1	D (4)	Tayasufuku	female	178	—	hyperkeratosis diarrhea retarded growth
2	F (1)	Kichiichi	male	252	70	same
3	B (8)	Tayasufuku	female	116	43	same
4	E (2)	20 Hirashige	female	92	—	same
5	C (7)	Tadafuku	male	92	65	same
6	D (5)	15 Kedaka	female	159	87	same
7	A (10)	15 Kedaka	male	235	85	same
8	E (3)	Tadafuku	female	83	36	same
9	B (9)	20 Hirashige	male	243	—	same
10	C (8)	Tadafuku	female	126	48	same
11	F (2)	15 Kedaka	male	77	48	same



Fig. 2. Affected calf with poor growth




Fig. 6. Raised plaques of tongue



Fig. 3. Thickening of skin with scaliness and loss of hair

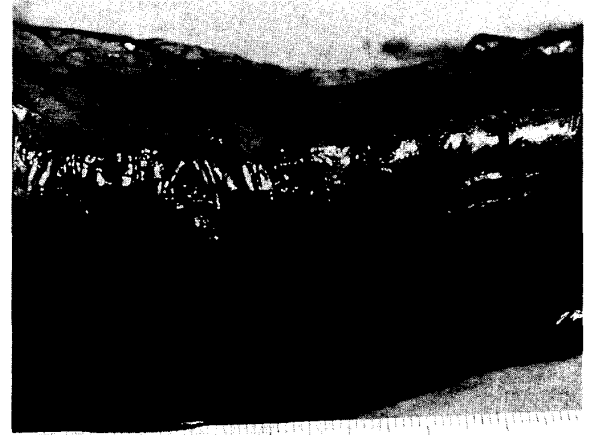

Fig. 7. Esophageal ulcer




Fig. 4. Skin with coarse, deep wrinkling hair

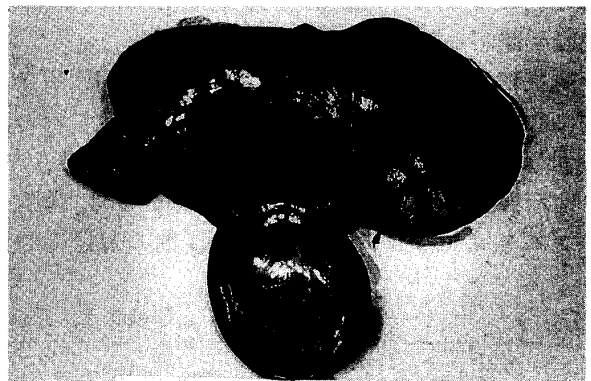


Fig. 8. Enlargement of gallbladder

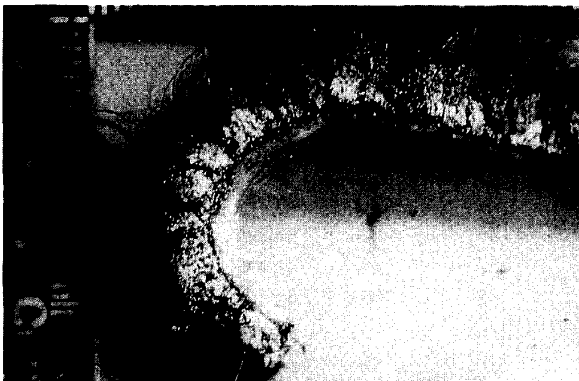

Fig. 5. Cut surface of skin of Fig. 4.




Fig. 9. Multiple focal plaques of liver

Table 3. Blood examination (1)

		RBC ×10 ⁴	Ht %	WBC	P-TP g/dℓ	A/G	BUN mg/dℓ	VA IU	VE μg/dℓ
Dam	A	748	33	8,100	6.5	0.59	22.2	120.5	156.0
	B	628	30	7,300	—	0.54	9.8	151.0	179.4
	C	613	27	13,000	6.6	0.66	15.7	—	783.5
	D	710	37	8,600	7.0	0.39	18.9	—	288.0
	E	745	34	8,100	7.6	0.56	18.7	—	—
	F	721	32	8,100	6.4	0.53	20.5	—	815.2
Calf	No. 3	488	24	8,100	4.2	—	—	—	—
	No. 4	976	46	14,000	4.2	1.28	9.3	20.9	24.0
	No. 5	853	46	20,750	4.2	1.11	39.4	23.6	17.2
	No. 6	976	42	28,000	4.0	1.08	16.0	187.6	165.0
	No. 7	759	33	9,800	5.4	1.48	7.1	118.0	202.0
	No. 8	1,280	50	20,000	5.0	—	38.3	160.0	155.0
	No.10	985	42	9,300	4.8	—	37.7	283.0	296.0
	No.11	1,095	47	10,700	3.8	—	18.0	128.0	120.0

Table 4. Blood examination (2)

		GOT KU	ALP KAU	γ-GTP IU	LDH WrU	Ca mg/dℓ	Mg mg/dℓ	Pi mg/dℓ	Zn ppm
Dam	A	53.0	2.1	16.2	1,273	8.5	2.6	5.5	0.9
	B	47.0	—	14.6	—	7.8	2.7	7.1	0.9
	C	63.3	3.3	46.0	2,045	8.3	2.9	7.4	1.0
	D	58.2	3.0	19.3	1,896	8.1	2.3	6.8	1.3
	E	70.5	3.8	41.0	2,310	8.5	2.8	5.9	1.1
	F	61.4	4.2	32.4	2,066	8.3	2.6	—	—
Calf	No. 3	298.1	—	358.4	—	—	—	—	—
	No. 4	90.6	10.5	527.7	3,626	10.4	1.9	7.2	1.2
	No. 5	111.5	20.8	316.9	4,425	9.4	2.1	9.7	1.2
	No. 6	70.8	25.1	431.1	4,827	9.6	2.0	7.3	—
	No. 7	86.5	12.6	225.7	2,066	9.9	2.7	6.8	—
	No. 8	93.1	10.6	1,403.0	3,638	4.1	—	—	—
	No.10	79.7	7.1	292.2	2,695	—	—	—	—
	No.11	65.8	12.3	1,294.0	3,394	—	—	—	—

Table 5. Pathological lesions of affected calves

Calf	Skin hyper- kerato- sis	Tongue hyper- kerato- sis	Aboma- sum ulcer- erosion	Liver				Kidney			Pancreas fibrosis
				conges- tion	hepato- cellular necrosis	fatty degene- ration	bile ductular prolif- eration	distal renal tubular dilata- tion	collecting tubular dilata- tion	collecting tubular squamous metapla- sia	
No. 2	##				##	+	##	##	+	+	
No. 3	##		+		##	##	+	##	##	+	+
No. 5	##			##	##	+	##	+	+		
No. 6	##	+	+	##	##	+	##	##			
No. 7	##	+	+	+		##	+	+			
No. 8	##	##		+		##	+	##	+	+	+
No.10	+	##	+		+	##	+	+	+		+
No.11	+	##	+	+							

+ : mild, ## : moderate, ### : severe

混濁腫脹，遠位尿細管の拡張，集合管上皮の過形成と変性が認められた。

農家の土壌，子牛の肝と腎についての家畜衛生試験場の検索結果は，薄層クロマトグラフィー (TLC)，ガスクロマトグラフィー (GLC, ECD 検出器) によって，モノクロロナフタレン，BHC, PCB などの化合物は検出されなかった。4 週齢のラットを用いた土壌抽出液の経口投与毒性試験では，臨床的に何らの中毒症状も示されなかった。またモノクロロナフタレンのラットへの投与試験では，食欲減退，元氣消失，逆毛，歩行困難などの中毒症状がみられ，一部のラットは数時間後に死亡したが，本疾患の特徴的な所見とは異なっていた。

サイレージについての国立予防衛生研究所の結果では，アフラトキシンその他の有毒物質は含まれていなかった。自生植物についての林業試験場の結果では，長沢の総説¹¹⁾にみられるような有毒植物は存在しなかった。

農家で使用されていた農薬は，トレファノサイド (除草剤)，グラモキソン (除草剤)，ダイアジノン (殺虫剤)，タタンバッサ (殺虫剤) などであったが，成書⁸⁾や総説⁷⁾にみられるこれらの中毒症と，本疾患の病変とは異なっていた。

考 察

本病は角化亢進による象皮様病変と肝機能障害を主徴とする子牛の致死性疾患であり，一農家の特定の期間に集中発生したのが特徴である。発生状況，臨床および病理学的検査などから，遺伝的要因や微生物感染はほぼ明確に否定され，何らかの有毒物質による中毒が強く疑われる。

本病を文献的に考証すると，多くの成書^{1,2,6,9,17)}に記載されている塩化ナフタレン (chlorinated naphthalenes) の中毒に非常に類似している。ここでは多くの報告^{3,4,5,10,12,14,15,16,19,20)}をまとめた。Smith ら¹⁷⁾の記述を引用する。

塩化ナフタレンは，木材の防腐剤，機械油，潤滑油の添加剤として，1950年代まで広く使用されていた。1941年に米国でこれによる中毒例が初めて報告され，当初は原因不明の X disease とされた。その後，牧柵の防腐剤，農業用機械の油，飼料製造機械の油などから，微量の本物質が経口または経皮的に牛の体内に移行することが判明し，実験的にも本病が再現された。

臨床症状は，塩化ナフタレンとの接触後 1 週間に

内に流涙が始まり，しばしば流涎，無熱性の無気力，食欲減退，削瘦がつづき，最後には下痢をおこして数週間のうちに死亡する。この中毒症状は若齢牛ほど重篤となる。

病理学的には，皮膚 (とくに頸部やき甲部) が粗剛となり，上皮が肥厚し，脱毛，乾燥，巻縮し象皮病様を示す。口，唇，とくに舌の粘膜上には，肥厚し角化亢進した上皮がブラック状に隆起し，その大きさは平均 1 cm 以上である。同様な結節は，大きさは減じるが，食道やそれにつづく全消化器粘膜にもみられる。

肝と胆嚢の腫大，肝の小胆管の増生を伴う小葉間結合織の増生，腎の集合管拡張，脾の線維化と脾液の減少，膵管の過形成，小腸陰窩の腺組織の過形成と拡張などが認められている。また血清ビタミン A 濃度の低下もみられている。

この塩化ナフタレン中毒と本病とは，程度の差はあるが多くの点で類似している。ただ剖検した 8 例には小腸陰窩の過形成や拡張はまったく認められなかった¹³⁾。

以上のことから，本病の原因として塩化ナフタレン中毒が強く疑われ，発生農家における本物質の存在や牛の摂取機会を種々検討したが，母牛がまったく無症状であるなどの点から，いずれも否定された。土壌や臓器からの毒性化合物も検出されなかった。

なお，塩化ナフタレン中毒はすでに古典的な過去の疾病となっており，1960年代以降，本物質が使用されなくなったのに伴い，その後の発生はない。

近年，Steffen ら¹⁰⁾は貧血，角化亢進，進行性脱毛を示し，悪液質のため多くが 6 カ月齢以前に淘汰された無角ヘレフォード種子牛の多発を報告している。これらは共通の祖先を持つことから遺伝性とされた。本病とは角化亢進による象皮様病変は類似しているが，他の多くの点で異なる。

以上の結果，原因解明には至らなかったが，本病は子牛のみに発生した特異な疾患であることは明白であった。

要 約

黒毛和種繁殖経営の一農家で，のべ 3 年間に子牛のみ 11 頭が，生後数日から 3 カ月以内に，角化亢進による皮膚の象皮様病変，口腔や舌の潰瘍性結節と白色隆起，発熱のない緑褐色粘稠性軟・下痢便，著明な発育不良を示した。種々な治療にも反応せず，しだいに衰弱し，起立不能となり，生後 77~252 日で

すべて淘汰された。

6頭の母牛はいずれも健康で、血液検査でも著変はなく、繁殖や分娩も良好であった。血統や年齢、産次数に共通性はなかった。子牛の父牛は5頭に分布し、血液検査では、血漿総蛋白含量の低下と強い肝機能障害が共通していた。

病理学的検査では、皮膚と舌の角化亢進、食道の潰瘍、第4胃の出血や潰瘍、胆嚢腫大、肝の灰白色斑多発・線維化、腎変性などが共通してみられた。

病理組織学的検査では、皮膚と舌の上皮角質層の著明な角化亢進、有棘細胞層の変性と乱れ、肝の小葉間結合織の増生と小胆管の増殖、腎の遠位尿細管と集合管の拡張などがみられた。

これらの所見から、原因として遺伝的要因や微生物などの感染要因は否定され、何らかの中毒性疾患が強く疑われた。本病はとくに塩化ナフタレン中毒に非常に類似していた。そこで土壌や臓器、サイレージ、自生植物について有毒物質の検索を試みたが、いずれも失敗した。

本病は子牛のみに集中的に発生した、皮膚病変を主とする特異な疾病である。

謝辞 本研究の遂行にあたり多大の協力を受けた鹿児島大学家畜病理学研究室の河野猪三郎名誉教授、清水孜教授、鹿児島県中央家畜保健衛生所の北野良夫氏、佐々木幸良氏、家畜衛生試験場の長沢成吉氏、その他関係各位に深謝する。

文 献

- 1) Bartik, M. and Piskac, A.: Chlorinated hydrocarbon derivatives. In *Veterinary Toxicology*, 192-195, Elsevier Scientific Pub. Co., Amsterdam (1981)
- 2) Clarke, E. G. C. and Clarke, M. L.: Chlorinated naphthalenes (hyperkeratosis). In *Veterinary Toxicology*, 246-250, Bailliere Tindall, London (1975)
- 3) Hansel, W., McEntee, K. and Olafson, P.: The effects of two causative agents of experimental hyperkeratosis on vitamin-A metabolism. *Cornell Vet.*, **41**, 367-376 (1951)
- 4) Hoekstra, W. G., Dicke, R. J. and Phillips, P. H.: Production of hyperkeratosis in calves with a topically applied oil-based insecticide carrier. *Am. J. Vet. Res.*, **15**, 47-50 (1954)
- 5) Hoekstra, W. G., Hall, R. E. and Phillips, P. H.: Relationship of vitamin-A to the development of hyperkeratosis (X disease) in calves. *Am. J. Vet. Res.*, **15**, 41-46 (1954)
- 6) Humphreys, D. J.: Chlorinated naphthalenes (hyperkeratosis). In *Veterinary Toxicology*. 3rd ed., 187-188, Bailliere Tindall, London (1988)
- 7) 飯塚三喜: 牛の中毒と治療法. 家畜診療, **148**, 3-12(1975)
- 8) 飯塚三喜, 長沢成吉: 農薬中毒. 「家畜中毒」, 168-199, 農山漁村文化協会, 東京 (1988)
- 9) Jubb, K. V. F., Kennedy, P. C. and Palmer, N.: Chlorinated naphthalene toxicosis. In *Pathology of Domestic Animals*. 3rd ed., Vol. 1, 438, Academic Press, Orlando (1985)
- 10) Knocke, K. W.: Hyperkeratose in einem Rinderbestand 13 Jahre nach Anwendung eines Holzschutzmittels. *Dtsch. tierarztl.*, **60**, 701-703 (1961)
- 11) 長沢成吉: 有毒植物による家畜の中毒. 家畜診療, **268**, 15-22 (1985)
- 12) Olafson, P.: Hyperkeratosis (X disease) of cattle. *Cornell Vet.*, **37**, 279-291 (1947)
- 13) 鬼塚 剛: 皮膚病変のみられた子牛の致死性疾患について. 鹿児島大学修士論文, 1-80 (1987)
- 14) Pallaske, G.: Zur pathologischen Anatomie der Chlor-naphthalinvergiftung der Rinder. *Monatsheft f. Veterinarmed.*, **11**, 677-678 (1956)
- 15) Schmidt, H. and Franklin, T. E.: Hyperkeratosis investigations in Texas, 1946-56. *Bul. MP-316*, Texas Agric. Exp. Sta. (1958)
- 16) Sikes, D. and Bridges, M. E.: Experimental production of hyperkeratosis (X disease) of cattle with a chlorinated naphthalene. *Science*, **116**, 506-507 (1952)
- 17) Smith, H. A., Jones, T. C. and Hunt, R. D.: Chlorinated naphthalenes. In *Veterinary Pathology*. 4th ed., 938-943, Lea and Febiger, Philadelphia (1972)
- 18) Steffen, D. J., Leipold, H. W., Gibb, J. and Smith, J. E.: Congenital anemia, dyskeratosis, and progressive alopecia in polled Hereford calves. *Vet. Pathol.*, **28**, 234-240 (1991)
- 19) Teuscher, R.: Ein seltener klinischer Fall von Zweimaliger Vergiftung eines Rinderbestandes durch chlorierte naphthaline. *Monatsheft f. Veterinarmed.*, **11**, 675-677 (1956)
- 20) Wagener, K.: Hyperkeratosis of cattle in Germany. *J. Am. Vet. Med. Assn.*, **119**, 133-137 (1951)

Summary

During a period consisting of 28 months (1984-1986), 11 calves were affected in one small farm rearing Japanese black beef cows. Clinical signs, which developed gradually within several days to 3 months after birth, include the following symptoms; namely, marked hyperkeratosis of skin, ulcerative nodules and white coloured raised "plaques" brought about on the mucosa of the mouth and lips and

especially on the tongue, a febrile diarrhea, marked retarded growth and so on. Any treatments had no effects. The calves showed anorexia, poor activity, gradual depression and terminal paresis. They died or were sacrificed in 77 to 252 days old.

All the 6 dams were diagnosed to be in good health, no special abnormality was noted in blood examination, being good and well in fertility and parturition. They had nothing in common in genetics, age and parturition parity. Four sires were employed in the breeding of the affected calves. Blood examination of the calves showed low total plasma protein content and severe liver dysfunction.

Pathological findings include hyperkeratosis of the skin and tongue, esophageal ulcers, hemorrhage or ulcer of the abomasum, gallbladder enlargement, multiple focal greyish-white plaques observable in the cut surface of the liver, and renal degeneration. Histopathological findings include the marked hyperkeratosis of the cornified layer in the epithelium of the skin and tongue, spinocellular degeneration, proliferations of the interlobular connective tissue and bile ductules in the liver, and dilatation of the distal renal tubules and collecting tubules.

No suggestion of any genetic or infective causes was to be obtained by the above mentioned findings. Some toxicosis was strongly suspected as a cause, and there was a high similarity between this disease and chlorinated naphthalene toxicosis. However, the trials to find any toxic agents in soil, organs, silage and plants were all unsuccessful.

After all, this disease was fixed to be an extraordinary one affecting only calves with marked skin lesions.