

血管腫を併発した牛の血腫の1例

著者	田代 哲之, 森園 充
雑誌名	鹿児島大学農学部學術報告=Bulletin of the Faculty of Agriculture, Kagoshima University
巻	1
ページ	105-107
別言語のタイトル	Report on a Case of Hematoma Complicated with Angioma in Cow
URL	http://hdl.handle.net/10232/2032

血管腫を併発した牛の血腫の1例

田代哲之・森園 充

I 緒 言

家畜の血腫については、成書にも数多く記載され、著者等も今迄屢々これが手術を実施する機会に恵まれたが、最近乳牛に発生した血腫の1例は切開手術に際し、内部に稀薄血液の外に索条物が多数発生し、組織検査に依り該索条物が血管腫であることを認めた。かような症例は著者等寡聞にして未だ聞かないので此処に報告したいと思う。

II 症 例

患者：乳牛、ホルスタイン種9才鹿児島市内飼養

稟告：本乳牛は平素より他の乳牛に較べて間栓棒で頸部を摩擦する習癖が強かつた。約1年前迄下頸部上縁は単に腕毛肥厚している程度で特に腫脹は認められなかつたが、漸次該部が広く隆起し始め、その程度も顕著になり、本年初期には腫脹部の大いさ径10 cmに達し膨隆著しく、恰も碗を伏せた様相を呈した。腫脹の初期は硬固な触感を呈していたのがこの頃には柔軟となり特に痛覚も示さないので加療もせず放置した。半年経過した現在において益々腫脹の程度が進行するので診を乞う。

初診時所見：昭和27年6月5日初診、該牛は栄養良好で特に一般症状に異状を認めず。下頸部上縁は人頭大に腫脹し、腫脹部は頸の両側に垂下しその頂部に1円銅貨大の腕毛部が存在した。触診するに患部皮膚肥厚し、増温疼痛なく全般的に波動を呈し、試穿の結果稀薄血液を認めた。

手術所見：初診後即日無保定にて手術を実施した。即ち両側腫脹下部を1%塩酸プロカインにより浸潤麻酔、本部を夫々約5 cm縦に切開1.5 Lの稀薄血液の排出あり、腫脹の大いさに比して液体潑留は少かつた。次で、鏡匙にて創内を搔爬するに鉛筆大の弾力に富む白色乃至淡赤色の索条体が纏絡剔出された。而してこれが空洞内全面に樹枝状乃至蔓状に発生しているのを認め、これ等の剔出切断に際しては高度の疼痛を訴え騒擾した。かくして内部の結合組織、並びに索条体を可及的完全に剔出し、創内を0.5%クレゾール石鹼液にて洗滌、2%マーキユロクローム液創内注入、スルファミン粉末を撒布せるガーゼを充填し、手術を終る。

後治療並びに経過：後治療は一般創傷療法に準じて実施した。2日目切開創下縁より1掌幅に浮腫を認めたが、5日目には消失、1週間にして腫脹著しく減退し、排液も少く経過良好である。

剔出索条体の検索

肉眼的所見：剔出した索条体は白色乃至淡赤色の弾性に富む蔓状乃至樹枝状の索条新生物で、表面は滑沢、横断面は円形乃至楕円形を呈し、大いさは径6~15 mm、中心部に稍々緻密な円形の組織があり、これを結合組織様の組織が層状に取り囲んでいる。この索条体の所々には、竹節様に

膨隆した個所があり、この表面は他部に較べて粗糙である。又一部に盲端部を形成し、暗紫色を呈する個所も存在している。

病理組織学的所見：手術に依て剔出した索条体はホルマリン固定、パラフィン包埋、薄切は輪切とし、染色はヘマトキシリン・エオジン重染色を実施し鏡検した。

索条体の中心部には必ず赤血球を包含せる大きな動脈及び静脈が存在し、これ等大血管の周辺に、或は疎に或は密に血管内皮細胞の索条増殖が多数認められ、既に毛細血管時として動静脈の形態を整え、赤血球を含むものもあり、これ等が本腫瘍の実質と考えられる。中心部の大血管の周囲には往々神経も認められる。

以上の新生血管及び内皮細胞索の間には、結合組織が存在錯綜し、標本の周縁には繊維細胞が密に存在し、出血のため血液浸潤を来せる所が多く、往々ヘモジデリン顆粒の発現も認められる。又該部結合組織は一部硝子様変性に陥れる個所も存在する。

Ⅲ 考 按

本血腫は下頸部上縁の間栓棒摩擦部位に発生したため器械的刺戟に起因する挫傷に继发した血腫で、特に出血性囊腫となれるものゝ様に思われる。手術の際流出した稀薄血液は索条体の周囲の空隙より出たもので、結局皮下織の結合組織の膜囊内に存在し、これが血腫を形成していたのであらうと思われる。

本腫瘍の発生について按ずるに、血管腫は時として血囊腫を形成することありと成書に記載してある。本例においては該索条体の外面が滑沢である点より或は血腫発生後その内部の既存血管より発生したものではなからうかと思ふ。而して腫瘍の間質結合組織が硝子様変性に陥り、且腫瘍の出血が陳久でヘモジデリン顆粒を発生している点より見て本腫瘍は相当以前より発生していたものと思われる。

索条体の組織所見により、血管内皮細胞の索条乃至血管状に増殖して発生した腫瘍で、外観的には一種の蔓状血管腫と称すべきものであらう。

索条体剔出切断に際し、高度の疼痛を訴え騒擾したことはこの中に神経が存在する事実から首肯される。

Ⅳ 結 論

著者等は9才の1乳牛の下頸部上縁に発生した血腫の手術を行い、内部に稀薄血液の他に、蔓状乃至樹枝状に発生している新生物を認めた。

血腫は所謂出血性囊腫と考ふべきものであり、該新生物は血管内皮細胞の増殖に依て生じた血管腫であることが組織検査に依て判明した。而してこれは外観的に特に蔓状血管腫に酷似するものである。

かような血管腫を併発した血腫の症例には著者等は始めて遭遇した。

本腫瘍の成因については不明であるが、本腫瘍と血腫との間には何等かの相互関係が存在すると思われる。

終りに本症の診察に御指導を賜った小西要先生に敬意を表し、病理組織の検索に御懇篤な御指導御教示を辱うした新美人四郎先生に深甚なる謝意を表す。

附 図 説 明

- 第 1 図 血管内皮細胞の索条増殖の断面が多数見える、中には内部に管腔を生じ、稀には動静脈様になるものがある。
第 2 図 同上強拡大せるもの。

Explanation of Plate

Fig. 1 Cross-section of the angioma.

Proliferation of endothelium and section of blood-vessels can be seen.

Fig. 2 A part of Fig. 1.

Proliferation of endothelium (higher magnification.)

Fig. 1

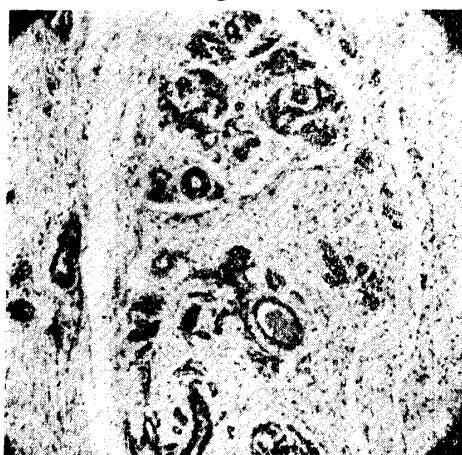
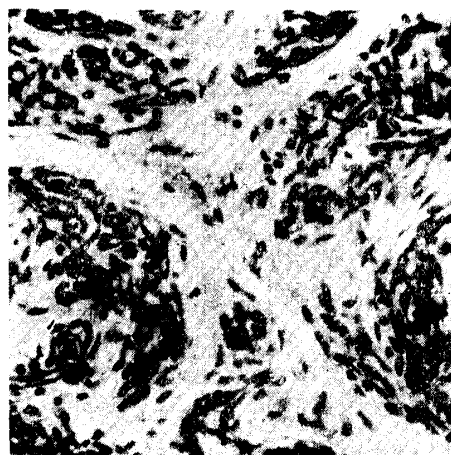


Fig. 2



Résumé

Report on a Case of Hematoma Complicated with Angioma in Cow.

Tetsuyuki TASHIRO and Mitsuru MORIZONO

For the first time, a case of hematoma complicated with angioma in cow came under our observation in June, 1952. The cow was of the Holstein-breed and was 9 years old. We operated on a hematoma which had appeared at the top of her neck near withers and found a special viny growth in the operation area.

This viny growth was macro-and microscopically examined and diagnosed as an angioma just like angioma racemosum, while the hematoma was considered as forming the so-called hemorrhagic cyst. It is difficult for us to explain the cause of the angioma, but we believe that there must exist some relationship between the angioma and hematoma.