

Biweekly paclitaxel / S-1による化学療法が著効した進行胃癌術後（リンパ節）再発の一例

著者	花園 幸一，帆北 修一，夏越 祥次，衣斐 勝彦，佐野 武，愛甲 孝
雑誌名	鹿児島大学医学雑誌=Medical journal of Kagoshima University
巻	60
号	1
ページ	41-44
別言語のタイトル	An Effective Treatment by Chemotherapy with Biweekly Paclitaxel and S-1 for Recurrence of Advanced Gastric Cancer Report of a Case
URL	http://hdl.handle.net/10232/8522

Biweekly paclitaxel / S-1による化学療法が著効した進行胃癌術後 (リンパ節) 再発の一例

花園幸一¹⁾, 帆北修一¹⁾, 夏越祥次²⁾, 衣斐勝彦²⁾, 佐野 武³⁾, 愛甲 孝²⁾

¹⁾慈恵会今村病院 外科, ²⁾鹿児島大学医学部附属病院 腫瘍制御学 消化器外科, ³⁾国立がんセンター中央病院 胃外科
(原稿受付日 2008年2月7日)

An Effective Treatment by Chemotherapy with Biweekly Paclitaxel and S-1 for Recurrence of Advanced Gastric Cancer –Report of a Case–

Koichi HANAZONO¹⁾, Shuichi HOKITA²⁾, Shoji NATSUGOE¹⁾,
Katsuhiko EHI¹⁾, Takeshi SANO³⁾, Takashi AIKOU¹⁾

¹⁾ Department of Surgical oncology and Digestive Surgery, Kagoshima University,

²⁾ Department of Surgery, Jiaikai Imamura hospital,

³⁾ Department of Gastric surgery, National Cancer Center hospital

Abstract

We report the case of a 38-year-old female who was diagnosed as advanced gastric cancer with lymph node recurrence. She received chemotherapy with biweekly paclitaxel (100mg/m²/day1, 15) and S-1 (100mg/body/day1-14) and two weeks rest. Chemotherapy was so effective for lymph node recurrence. We can not detect any relapses and metastases for 36 months after chemotherapy. The chemotherapy with biweekly paclitaxel and S-1 is one of the useful treatments for advance gastric cancer with lymph node recurrence.

Key words: gastric cancer, paclitaxel, S-1, lymph node recurrence

近年、新規抗がん剤の開発により進行胃癌に対する化学療法の新しい展開がみられている。中でも経口抗がん剤S-1と他の抗がん剤との組み合わせによる有効例が報告されている。切除不能な進行胃癌や術後再発症例において、QOLの改善や生存期間の延長に貢献しているが、完全寛解（以下、CR）にいたる症例は少ないのが現状である。

今回、拡大手術後の大動脈周囲リンパ節再発に対して、Biweekly paclitaxel / S-1の化学療法が著効を示し、CRがえられた術後再発症例を経験したので報告する。

症 例

症 例: 38歳, 女性.

現病歴: 平成16年, 心窩部痛, めまい, タール便を主訴に近医を受診し, 胃内視鏡検査で胃前庭部に潰瘍性病変を指摘され, 生検で胃癌と診断された. 精査加療目的に前医を紹介受診し, 臍浸潤, 横行結腸浸潤を伴う進行胃癌と診断された. 同年9月に, 胃全摘術+D3, 脾摘出, 臍体尾部, および横行結腸合併切除を施行された. 腹水洗浄細胞診は陰性であった. 術前CT検査で大動脈周囲リンパ節の腫大は認めていなかったが, 同部のリンパ節郭清を行い, 術中迅速病理で腹部大動脈周囲リンパ節

Reprint requests: Dr. Koichi Hanazono, M. D., Department of Surgical oncology and Digestive Surgery, Kagoshima

University, 8-35-1 Sakuragaoka, Kagoshima 890-8520, Japan

(16a2-lat) に転移を認めた。最終病理報告で組織型は Poorly differentiated adenocarcinoma and signet ring cell adenocarcinoma, 深達度ssで、病期はT3N3M0 Stage III であった。

同年11月、術後化学療法目的に当院紹介受診し、12月に施行した腹部CTにおいて、大動脈周囲リンパ節の腫大を認めた (Fig. 1)。最長径は18mmであった。他の部位にリンパ節転移は認めず、他臓器への遠隔転移も認められなかった。腫瘍マーカーのCEAは正常範囲内であったが、CA19-9が 223.9 U/mlと上昇しており、腹部CTの所見と臨床経過から大動脈周囲リンパ節再発と診断した。

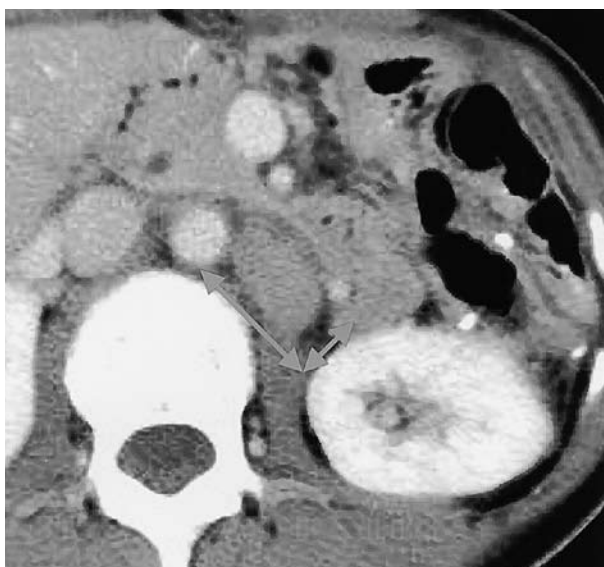

Fig.1. Abdominal computed tomography (CT) before chemotherapy revealed lymph node recurrence around abdominal aorta (arrow).

経 過：同月からBiweekly paclitaxel /S-1による化学療法を開始した (Fig. 2)。S-1は100mg/bodyで、paclitaxelは120mg/m²で投与した。効果判定はRECISTガイドライン¹⁾を使用した。1コース終了後のCTで、大動脈周囲リンパ節は6mmへ縮小し、66%の縮小効果を認めPR (partial response) と判定した (Fig. 3)。新しい病変の出現は認められなかった。腫瘍マーカーのCA19-9も 45.6U/mlと著明に低下した。平成17年3月まで、1コース目と同投与量で3コース施行し、終了後の腹部CT検査では、リンパ節転移は指摘不可能となり (Fig. 4)、採血検査での腫瘍マーカーも正常範囲になった (Fig. 5)。有害事象は、Grade2の白血球減少と消化器症状 (食指低下, 下痢) を認めたのみであった。化学療法は1コース目の2週間のみ入院で施行したが、以降はday1, およ

びday15のpaclitaxel投与日のみ入院で施行した。同年7月の腹部CT検査、採血検査でも大動脈周囲リンパ節の腫大、新病変の出現、腫瘍マーカーの上昇は認められず、治療効果はCR(complete response)と判定した。

その後、S-1の経口投与 (100mg /日, 2週間投与, 2週間休薬) を3ヶ月間内服投与し終了した。以降、定期的なCT, および採血検査で経過を観察しているが、QOLを損なうことなく3年経過しており、現在も再発や転移を認めていない。

TXL ↓														
S-1 ↓	↓	↓	↓	↓	↓	↓	↓	↓	↓	↓	↓	↓	↓	↓
Days	1	2	3	4	5	6	7	8	9	10	11	12	13	14
TXL ↓														
S-1														
Days	15	16	17	18	19	20	21	22	23	24	25	26	27	28

Fig. 2. Treatment regimen of Biweekly paclitaxel / S-1 therapy. Paclitaxel was given biweekly on day 1 and 15. S-1 was administrated orally from day 1 to day 14 and then with 2 weeks rest.

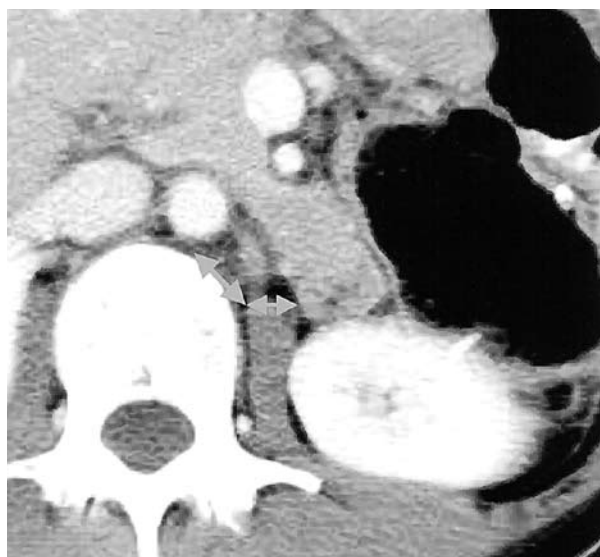


Fig. 3. Abdominal computed tomography (CT) after 1 course of chemotherapy revealed lymph node recurrence. The para-aortic lymph node recurrence was markedly reduced in size (arrow).

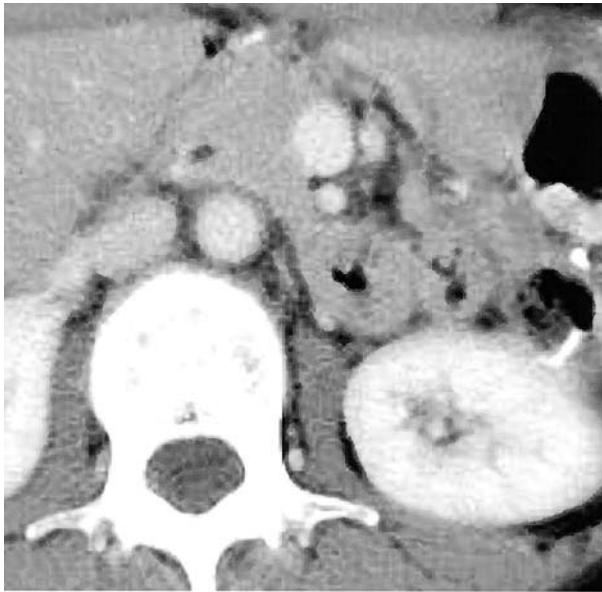


Fig. 4. Abdominal computed tomography (CT) after 3 course of chemotherapy revealed no lymph node recurrence.

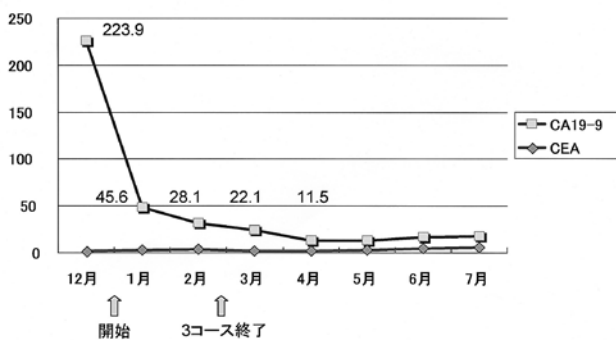


Fig. 5. Changes in the patient's serum CEA and CA19-9 level in the course of the disease. CA19-9 level reduced significantly after 1 course of chemotherapy.

考 察

S-1, CPT-11, docetaxel, paclitaxelが臨床使用可能となり、進行胃癌に対する化学療法は格段に進歩発展し、高い奏効率を持つレジメンが報告されている。paclitaxelはTaxus brevifolia（イチイ科）から抽出され、微小管の蛋白を重合化し安定化、過剰形成を起し、細胞分裂を阻害することで抗腫瘍効果を発揮し、多くの癌治療に貢献している。5-FU, CPT-11, CDDPに交叉耐性を示さず、胃癌においてその効果がfirst-line, second-line以降で同様に認められている^{2,3)}。また、腹膜内移行が良好で、静注でも腹水中濃度が高く維持されること

が報告されており⁴⁾、癌性腹水を有する切除不能、および進行再発胃癌に対する効果が期待されている。本邦ではS-1にCDDP, CPT-11, taxaneを併用する化学療法が行われている⁵⁾が、Biweekly paclitaxel/S-1もその中のひとつ⁶⁾である。切除不能症例に対する治療効果のみならず、術前化学療法としての有用性も報告されている⁷⁾。術后再発症例に関しては、weekly paclitaxel療法⁸⁾、低用量CDDP/5-FU療法（併用放射線療法）⁹⁾、S-1低用量CDDP療法¹⁰⁾等が、2年以上の長期生存で報告されている。

近年になって、外来化学療法は積極的に各施設で施行されてきている。背景には様々なレジメンの進歩もあることながら、QOLの向上、DPCによる経済効果等の要因が考えられ、今後一層増加していくものと思われる。そのなかで、副作用が少なく、安全に行えるレジメンは特に重要となる。本症例でも初回投与時のみ2週間入院したのみで、以降は主に外来で投薬治療を行なったが、重篤な合併症は見られずに経過した。筆者らは、他にもBiweekly paclitaxel/S-1による奏功例を経験しており^{11) 12)}、いずれも外来化学療法が主体である。進行胃癌に対して有効な化学療法であり、現在さらに多くの症例について検討、解析を行っている。

Biweekly paclitaxel/S-1療法は、副作用が少なく外来化学療法が可能なレジメンである。副作用によりQOLを損なうことなく、外来でも施行可能であるため、術前化学療法や切除不能症例だけでなく、再発症例にも有用な化学療法であると考えられた。

- 1) Therasse P, Arbuck SG, Eisenhauer EA, Wanders J, Kaplan RS, Rubinstein L, et al. New Guidelines to Evaluate the Response to Treatment in Solid Tumors. *Journal of the National Cancer Institute* 2000; 92 (3): 205-216
- 2) Yamada Y, Shirao K, Ohtsu A, Boku N, Hyodo I, Saitoh H, et al. Phase II trial of paclitaxel by three-hour infusion for prophylaxis against paclitaxel-associated hypersensitivity reactions. *Ann Oncol.* 2001; 12(8): 1133-1137.
- 3) Yamaguchi K, Tada M, Horikoshi N, Otani T, Takiuchi H, Saitoh S, et al. Phase II study of paclitaxel with 3-h infusion in patients with advanced gastric cancer. *Gastric Cancer* 2002; 5(2): 90-95.
- 4) Kobayashi M, Sakamoto J, Namikawa T, Okamoto K, Okabayashi, T, Ichikawa K, et al. Pharmacokinetic study of paclitaxel in malignant ascites from advanced

- gastric cancer patients. *World J Gastroenterol* 2006 ; 12(9) : 1412-1415
- 5) 仲田文造, 六車一哉, 平川弘聖 進行・再発胃癌に対する化学療法の進歩. *外科治療* 2006 ; 95 : 103-108
 - 6) Hokita S, Aikou T, Miyazono F, Ishigami S, Aridome K, Maenohara S, et al. A phase I combination chemotherapy study of biweekly paclitaxel and S-1 administration in patients with advanced gastric cancer. *Cancer Chemother Pharmacol* 2006 ; 57 : 736-740
 - 7) 帆北修一, 愛甲 孝, 石神純也, 宮蘭太志, 中条哲浩, 上之園芳一ほか. 切除不能・再発進行胃癌に対するBiweekly PTX/S-1併用療法について. *癌と化学療法* 2006 ; 33 : 95-98
 - 8) 高島健, 伊東竜哉, 佐藤卓, 平田公一. Second-Line ChemotherapyとしてのWeekly Paclitaxel療法が奏効したS-1抵抗性術後再発胃癌の1例. *癌と化学療法* 2007 ; 34 : 1103-1106
 - 9) 五本木武志, 飯田浩行, 中井玲子, 軍司直人, 折居和雄. 低用量CDDP/5-FU療法と併用放射線療法が奏効した胃癌術後再発の2例. *癌と化学療法* 2006 ; 33 : 989-992
 - 10) 平松良浩, 今野弘之, 神谷欣志, 馬場恵, 太田学, 近藤賢司ほか. TS-1低用量CDDP療法により長期生存を得ている再発胃癌の2症例. *癌と化学療法* 2004 ; 31 : 763-766
 - 11) 帆北修一, 高取寛之, 石神純也, 宮蘭太志, 前田 哲, 有馬豪男ほか. 臍転移を伴った癌性腹膜炎合併4型胃癌にBiweekly Paclitaxel (TXL)/TS-1投与が有効であった症例. *癌と化学療法* 2003 ; 30 : 1343-1346
 - 12) Nakajo A, Natsugoe S, Hokita S, Ishigami S, Takatori H, Arigami T, et al. Successful treatment of advanced gastric cancer by surgical resection following combination chemotherapy with oral S-1 and biweekly paclitaxel. *Gastric Cancer* 2007 ; 10 : 58-62.