

膵頭十二指腸切除術における膵消化管吻合の手術手技：安全確実な膵胃密着吻合法

著者	新地 洋之, 高尾 尊身, 前村 公成, 又木 雄弘, 蔵原 弘, 桑畑 太作, 川崎 洋太, 南 幸次, 飯野 聡, 迫田 雅彦, 上野 真一, 石神 純也, 夏越 祥次
雑誌名	鹿児島大学医学雑誌=Medical journal of Kagoshima University
巻	64
号	1-2
ページ	1-7
別言語のタイトル	Surgical Technique for Pancreatico-enteric Anastomosis following Pancreaticoduodenectomy : A Safe and Noble Pancreaticogastrostomy with Pancreas-transfixing Method
URL	http://hdl.handle.net/10232/15977

膵頭十二指腸切除術における膵消化管吻合の手術手技 —安全確実な膵胃密着吻合法—

新地洋之¹⁾, 高尾尊身²⁾, 前村公成³⁾, 又木雄弘³⁾, 蔵原 弘³⁾, 桑畑太作³⁾, 川崎洋太³⁾,
南 幸次³⁾, 飯野 聡³⁾, 迫田雅彦³⁾, 上野真一³⁾, 石神純也³⁾, 夏越祥次³⁾

鹿児島大学医学部保健学科¹⁾, 鹿児島大学フロンティアサイエンス研究推進センター先端医療開発分野²⁾,
鹿児島大学大学院医歯学総合研究科消化器外科³⁾
(原稿受付日 2012年9月10日)

Surgical Technique for Pancreatico-enteric Anastomosis following Pancreaticoduodenectomy — A Safe and Noble Pancreaticogastrostomy with Pancreas-transfixing Method —

¹Hiroyuki Shinchi, ²Sonshin Takao, ³Kosei Maemura, ³Yuko Mataka, ³Hiroshi Kurahara,
³Taisaku Kuwahata, ³Yota Kawasaki, ³Koji Minami, ³Satoshi Iino, ³Masahiko Sakoda,
³Shinichi Ueno, ³Sumiya Ishigami, ³Shoji Natsugoe

¹School of Health Sciences, ²Frontier Science Research Center, and ³Department of
Digestive Surgery, Kagoshima University, Kagoshima, Japan

Abstract

Background and Purpose: Pancreatic anastomotic leak remains a persistent problem after pancreaticoduodenectomy. The presence of soft, nonfibrotic pancreatic tissue is one of the most important risk factors for pancreatic leak. Accordingly, we devised a pancreas-transfixing suture method for pancreaticogastrostomies in patients with a soft, nonfibrotic pancreatic remnant.

Methods: As for the pancreaticogastrostomy technique, an ultrasonically activated scalpel was used for transecting the pancreas. The inner layer involves a duct-to-mucosa anastomosis with an internal stent and the outer layer involves a single row pancreas-transfixing sutures between the pancreatic remnant and the posterior gastric wall.

Results: A total of 228 consecutive patients underwent pancreaticoduodenectomy with pancreaticogastrostomy. Of the 228 study patients, 154 patients (67%) had a soft pancreas. There was no operative or hospital death. Postoperative complications occurred in 38 patients (17%). Pancreatic fistula (Grade B/C) occurred in 4 patients (1.8%) with a soft thin pancreas. These pancreatic leaks were managed nonoperatively by maintaining the closed drains.

Conclusion: This technique is simple and appears to reduce the risk of pancreatic leakage possibly by decreasing the risk of suture injury of the pancreas and by embedding the transected stump into the wall of the stomach. This novel pancreaticogastrostomy can be recommended as an effective reconstructive procedure, especially for patients with a soft, nonfibrotic pancreas.

Key words: pancreaticogastrostomy; pancreaticoduodenectomy; pancreas-transfixing method; pancreatic duct-to-gastric mucosa anastomosis

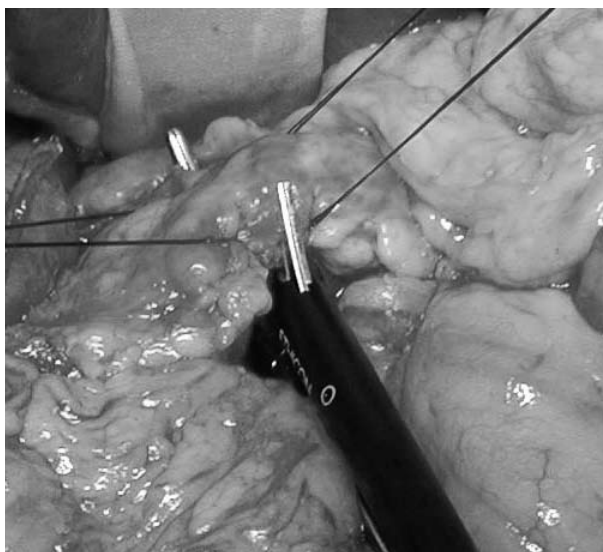
緒 言

膵頭十二指腸切除術（以下、PD）は消化器外科手術の中で、高難度手術の一つに位置付けられている¹⁾。PDにおける膵消化管吻合部の縫合不全（以下、膵液瘻）は、今でも克服されていない重篤な合併症であり、多くの膵臓外科医が挑戦し続けている課題である²⁾。膵消化管吻合に関する幾多の方法が行われてきたが、いまだにgold standardは存在しない。筆者らは、PD後の膵再建法として1987年より膵胃吻合を採用し³⁾、現在までに333例に行ってきた。膵胃吻合の安全性は勿論のことであるが、生理機能面でも問題のないことを報告してきた^{4,5)}。さらに、さらなる手技の容易さと膵液瘻ゼロを目指して幾つかの工夫を行ってきた。とくに膵液瘻を惹起しやすい正常膵に対して、1997年に膵貫通外列吻合法（以下、膵胃密着吻合法）⁶⁻⁸⁾を開発し、現在までに228例に行っている。また同時期より膵切離に超音波凝固切開装置（以下、ハーモニック：エチコンエンドサージェリー社）⁹⁻¹²⁾の使用を開始し、膵管チューブを外瘻より内瘻化（ロストチューブ）とした^{13,14)}。本稿では、その手技と成績を紹介する。

膵胃吻合手技

1. 膵切離

ハーモニックを用いて膵切離を行う^{11,12)}（Fig. 1a）。膵を門脈前面でトンネリング後、膵切離予定線を挟むように膵の上縁・下縁に計4か所の動脈止血を兼ねた3-0



a

atraumatic絹糸による支持糸をおく。出力レベル3に設定し、上方に持ち上げかつ手前にやや牽引する感じでゆっくり閉じていく。最初はブレードで膵を軽く把持し、徐々に圧を加えていくことがコツである。膵切離面に出血はなく止血操作はほとんど不要であり、ストレスなく短時間で円滑に操作できる（Fig. 1b）。切離面の縫合閉鎖は行わない。なお、主膵管径が2mm未満の極細な症例など、切離後同定しにくい場合があるので、術中超音波検査にて走行を確認後主膵管のみ金属メスで鋭的に切離する。

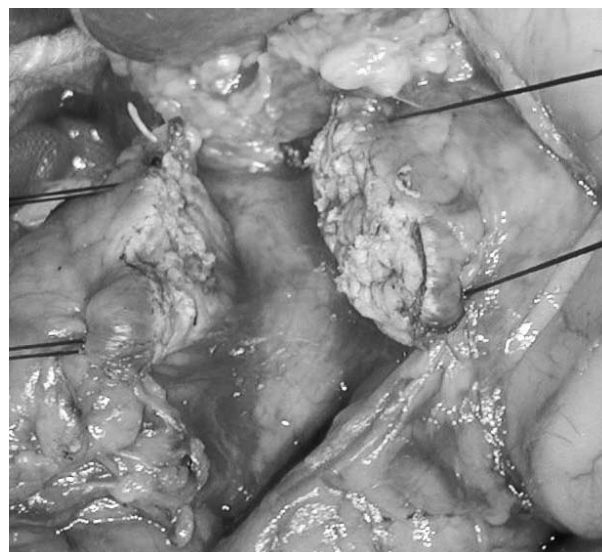
2. 膵胃密着吻合

1) 胃後壁漿膜筋層切開

胃体部後壁に約2×1cm大の漿膜筋層切開を行う（Fig. 2a）。胃の全層切開は行わない。節付き膵管チューブ（通常6Frを使用）を膵管内に挿入し、他端の金属針を漿膜筋層切開の中心部から刺入し、胃を貫通させ前壁より刺出させておく（Fig. 2b）。この膵管チューブがガイドとして重要で、以後の縫合操作が容易かつ安全に行える。

2) 外列縫合（胃後壁・膵貫通一列縫合）

35mmの大きな針を装着した吸収糸（2-0バキクリル[®]）を用いて、漿膜筋層切開部の幽門側1～2cmの部位から口側1～2cmの部位へ漿膜筋層に幅広く針糸をかける。次いで膵断端から約1cmの縫い代をとって、膵前面から針を刺入し膵を貫通して膵後面から刺出させる（Fig. 3a, b）。最初の針と第2針は膵管の上下にできるだけ膵管近くに通す。4～6針の外列縫合糸で十分であ



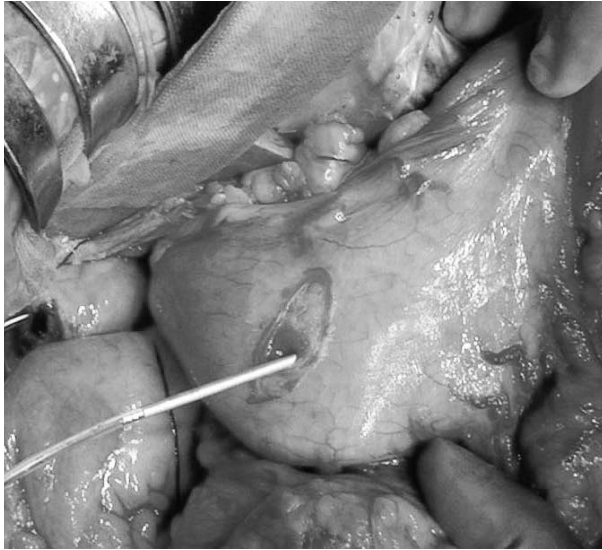
b

Fig. 1 a. The pancreas is transected at the level of the portal vein using an ultrasonically activated scalpel after the tunneling of the body of the pancreas. b. The advantages of using the ultrasonically activated scalpel are simultaneous cutting and hemostasis, and sealing the small branches of the pancreatic duct by denatured proteins.

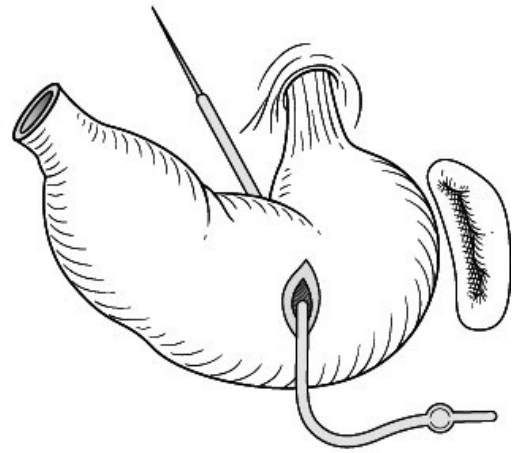
る (Fig. 4a, b). 結紮は膵管胃粘膜吻合終了後に行う.

3) 内列縫合 (膵管・胃粘膜吻合)

13mmの針を装着した4-0 PDS®を用いて、一部膵実質を含めて膵管の12時、3時、6時、9時の十字状の方向に針糸をかける。膵管への運針は必ず内→外へ行き、膵管内腔の損傷を防ぐ。膵管前壁正中 (3時) の1針を結紮後膵管チューブ固定に利用する。

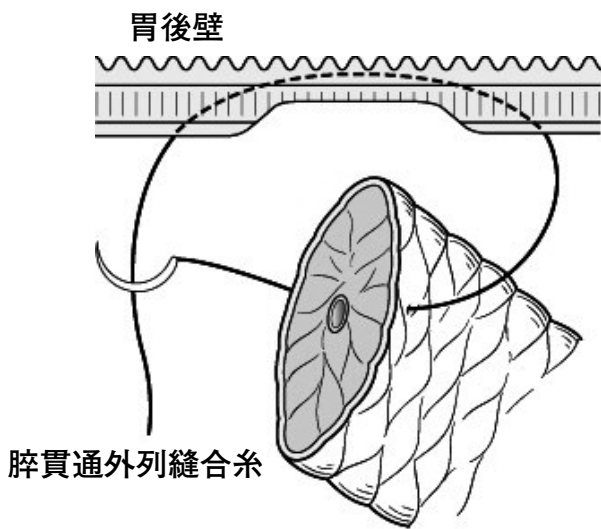


a



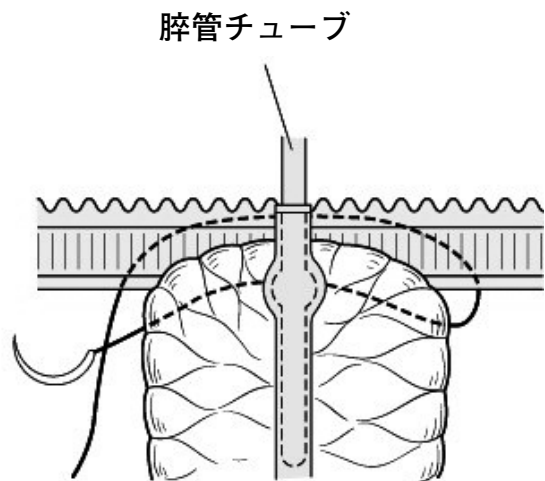
b

Fig. 2 a. A 2 cm long seromuscular incision is made in the posterior wall of the stomach exposing the gastric mucosa. b. The needle of the pancreatic intraductal tube is then passed into the stomach through the seromuscular incision and exits through the anterior gastric wall.



膵貫通外列縫合糸

a



b

Fig. 3 a. The outer layer of sutures (with 2-0 Vicryl®) are placed with a 35 mm long needle from the posterior inferior wall to the posterior superior wall of the stomach, and then passed through the anterior and posterior walls of the pancreatic stump. The sutures on the stomach are placed widely so that end of the pancreatic stump can be embedded within the seromuscular incision. The sutures on the pancreas are placed 1 cm away from the cut edge. b. A vertical section of pancreaticogastrostomy is shown. Any space between the posterior gastric wall and the pancreatic stump is minimized.

4) 内・外列縫合の一括結紮

まず内列縫合糸を結紮後、外列縫合糸を順次結紮する (Fig. 5a, b). 内列縫合糸を結紮する際、膵管を裂かないよう吻合部を十分に寄せて緊張がかからないように結紮することが肝要である。外列縫合糸で膵を裂かないよう外科結紮で、胃を膵に被覆させるようにゆっくり締めることが大切である。締めすぎないことがコツである。

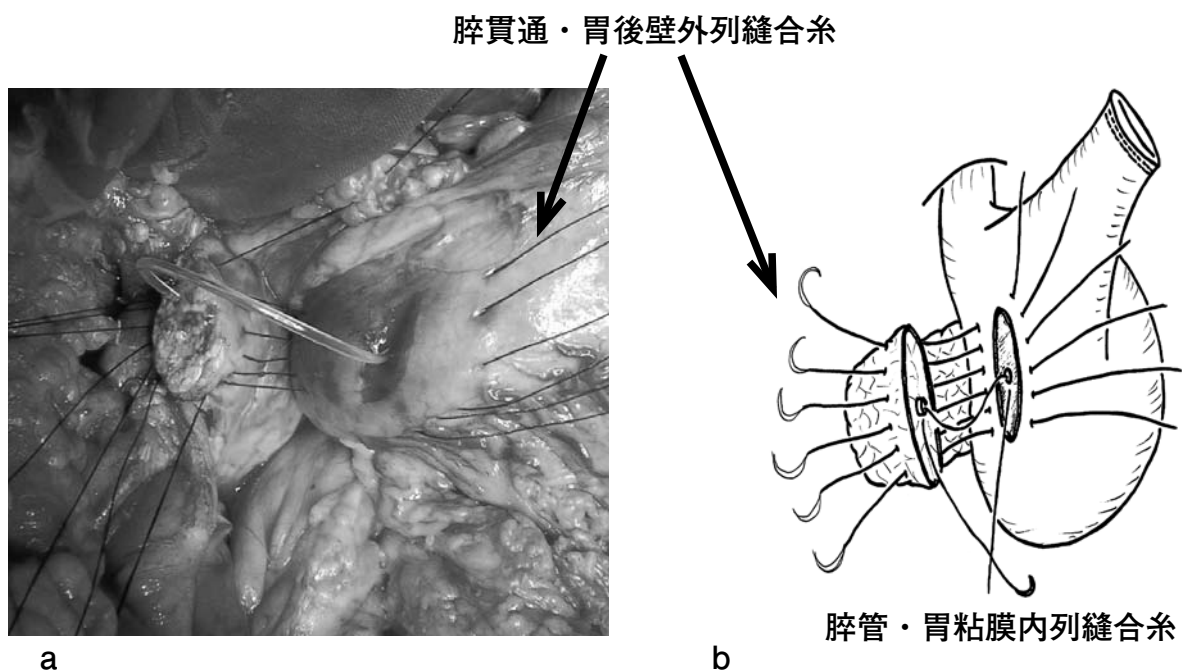


Fig. 4 a and b. After the transfixing sutures of the outer layer, the pancreatic duct is anastomosed to the gastric mucosa with absorbable 4-0 interrupted sutures.

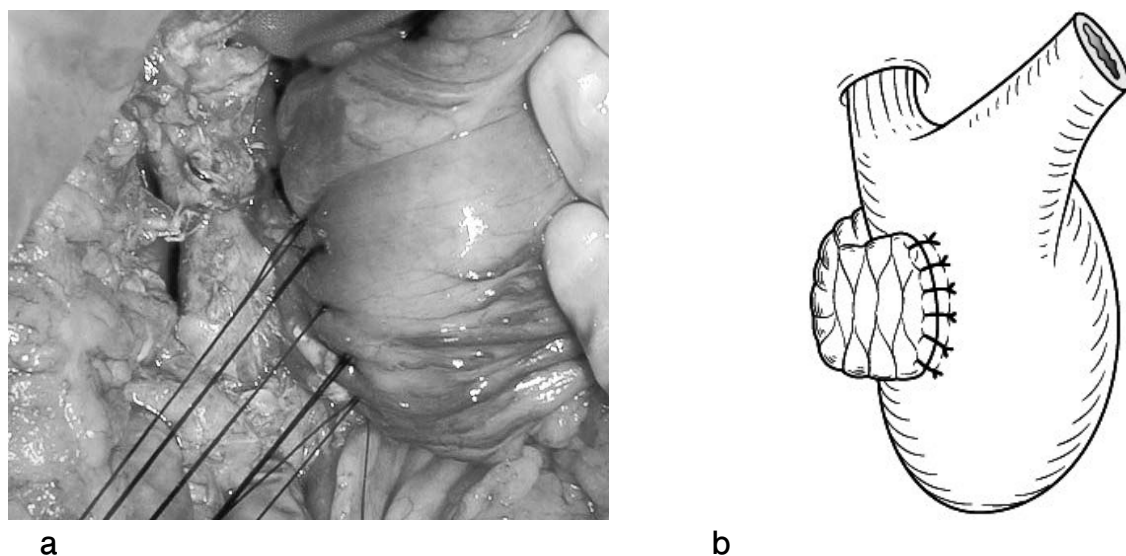


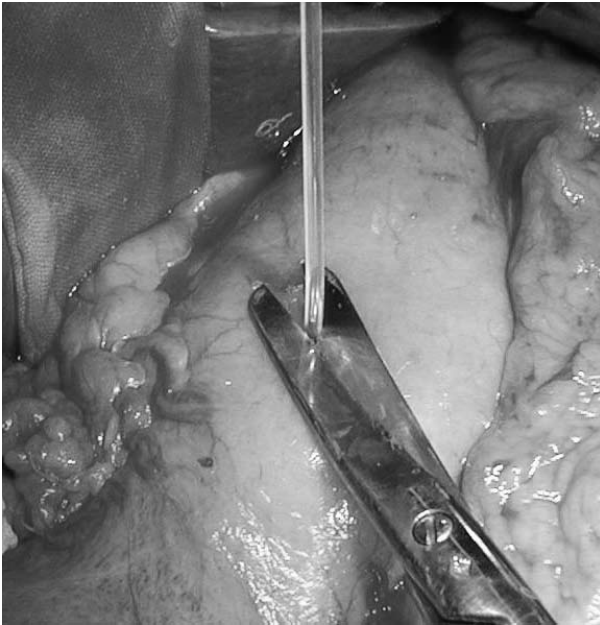
Fig. 5 a and b. After the ligations of duct-to-mucosa anastomosis of the inner layer are completed, the pancreas-transfixing sutures of the outer layer are tied and the pancreatogastric anastomosis is completed.

助手は吻合部に緊張がかからないよう配慮する。

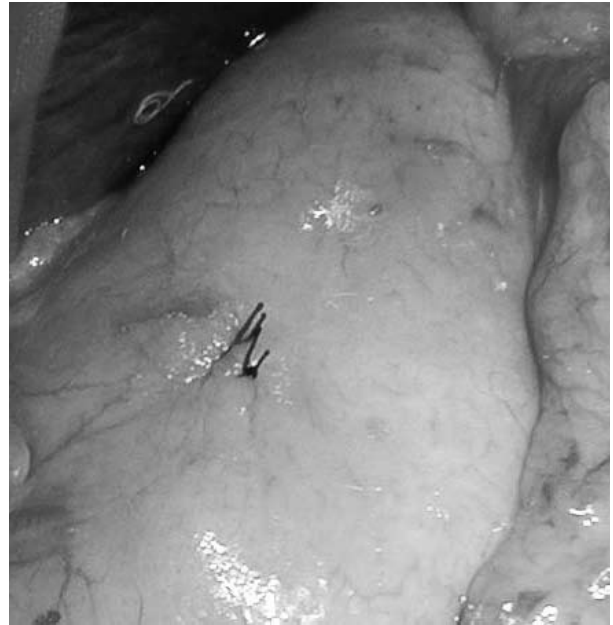3. 膵胃吻合終了

膵管チューブは吻合部のステントとして残すようにして胃前壁で切断し (Fig. 6a), ロストチューブとする。その胃前壁穿刺部位を縫合閉鎖して膵胃吻合が終了する (Fig. 6b)。運針が膵空腸吻合と異なるため、やや慣れ経験を要するが、慣れてくると30分以内に行えるようになる。

消化管再建は後結腸経路にて空腸を挙上し, Billroth-II法にて胆管空腸吻合, 結腸前で胃空腸吻合再建を行う (Fig. 7)。胆管空腸吻合部にもロストステントを留置する。モリソン窩と肝左尾状葉下面に, ペンローズ内にデュープルを挿入したドレーンを留置し, オープントップ式のサージカルパックを装着し半閉鎖式として管理している。腹腔内感染や明らかな膵液瘻を認めない場合, 術後早期 (1週以内) にドレーンを全抜去する。



a



b

Fig. 6 a and b. A pancreatic tube of approximately 3 cm in length is cut for use as an internal stent. The anterior wall of the stomach is closed by an absorbable 4-0 interrupted sutures.

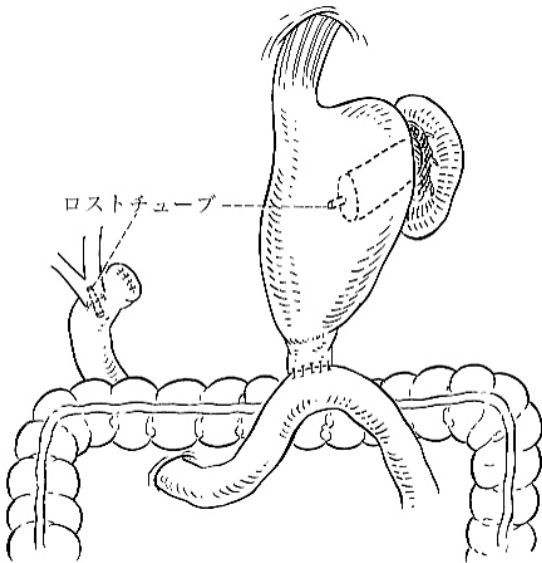


Fig. 7. A completed pancreaticogastrostomy with hepaticojejunostomy and Billroth II-type duodenojejunostomy is shown following a pylorus-preserving pancreaticoduodenectomy. Short pancreatic and choledochal tubes are used as an internal drainage stent.

成績

1987年1月～2012年6月に膵胃密着吻合法を連続228例に施行した。228例の中で、International Study Group of Postoperative Pancreatic Fistula (ISGPF)¹⁵⁾が定義した膵液瘻発生率は、臨床上問題となる膵液瘻

grade Bは4例(1.8%)のみで、再手術、死亡などの重症膵液瘻grade Cは0例であった。

考察

PD後の膵再建法は大別して膵胃吻合法と膵腸吻合法とがあり、主に経験に基づく各施設独自の再建法が選択され、いまだ標準化はなされていない。それぞれの再建法にメリットが考えられるが、膵液瘻発生率からみた安全性においては、膵胃吻合法に一日の長があると考えられる¹⁶⁻¹⁸⁾。

膵胃吻合の長所として、①縫合不全が少ない、②吻合対象となる臓器が胃であるため、壁が丈夫で血流が豊富であり、拡大手術による臓器浮腫などの影響を受けにくい、③膵液は腸液との混合に比べて胃液混合での消化活性が低いため膵液の漏れがみられても短期間で自然治癒する症例が多い、などが挙げられる。一方、短所として、①胃と膵が解剖学的に前後に位置しているため、視野確保がやや困難である、②運針が膵空腸吻合と異なるため、やや慣れを要する、などが挙げられる。

膵消化管吻合後の膵液瘻は、柔らかく脆弱な正常膵に多いことが知られている。すなわち良性疾患や比較的早期の膵癌あるいは乳頭部癌や中下部胆管癌症例では正常膵の場合が多く、術後合併症の膵液瘻が増すことが懸念され、確実な手術手技が必要となってくる。筆者らはとくに正常膵に対するいくつかの工夫を重ねた結果、現在は上述したハーモニックによる膵切離と膵胃密着吻合を

行っている。本法により、臨床的に問題となる grade B 以上の膵液瘻がわずか1.8%ときわめて良好な成績をおさめている。本法の特徴は、ハーモニックスにより膵切離面の出血や膵管分枝からの膵液滲出を抑制することと、吻合面に死腔を形成しないように確実に密着させることである。膵貫通外列縫合による少ない縫合数で膵にしっかり針糸をかけることで、従来の膵前後面への2列縫合法に比べ、明らかに膵に対する裂傷を軽減できると考える¹⁹⁻²¹⁾。

膵胃密着吻合法を行う際、膵液瘻を防ぐ手技上の最大のポイントは、①膵にしっかり分厚く(約1cmの縫い代)針糸をかけることと、②膵断端を完全に被覆できるように胃後壁に十分幅広く(膵断端厚の2~3倍程度)針糸をかけることである。膵臓(とくに正常膵)は柔らかく、脆く、裂けやすく、出血しやすいことを肝に銘じ、把持、剥離、運針、結紮など常に愛護的に扱うことが肝要である。

おわりに

膵液瘻を起こさないための最大のコツは、膵組織の挫滅・虚血を防ぐために、過度に縫合し過ぎない、結紮し過ぎないことに尽きる。膵貫通外列縫合による少ない縫合数で膵にしっかり針糸をかけ、胃後壁で膵を十分に被覆し密着させる膵胃密着吻合法は、手技が容易で膵液瘻の少ない安全確実な術式である。膵液瘻を起こしやすい薄く脆弱な正常膵に対してとくに有効である。若手外科医にも推奨できる膵再建法であり、一つの選択肢として是非習熟しておきたい術式である。

参考文献

- 1) 山口幸二：膵頭十二指腸切除。肝胆膵高難度外科手術。日本肝胆膵外科学会高度技能医制度委員会(編)、医学書院、東京、2010：234-241。
- 2) Kawai M, Kondo S, Yamaue H, Wada K, Sano K, Motoi F, et al. Predictive risk factors for clinically relevant pancreatic fistula analyzed in 1,239 patients with pancreaticoduodenectomy: multicenter data collection as a project study of pancreatic surgery by the Japanese Society of Hepato-Biliary-Pancreatic Surgery. *J Hepatobiliary Pancreat Sci.* 2011; 18: 601-608.
- 3) Takao S, Shimazu H, Maenohara S, Shinchi H, Aikou T. Modified pancreaticogastrostomy following pancreaticoduodenectomy. *Am J Surg* 1993; 165: 317-321.
- 4) Shinchi H, Takao S, Maenohara S, Aikou T. Gastric acidity following pancreaticogastrostomy with pylorus-preserving pancreaticoduodenectomy. *World J Surg* 2000; 24: 86-91.
- 5) Shinchi H, Takao S, Maemura K, Fukukura Y, Noma H, Matsuo Y, et al. Value of magnetic resonance cholangiopancreatography with secretin stimulation in the evaluation of pancreatic exocrine function after pancreaticogastrostomy. *J Hepatobiliary Pancreat Surg* 2004; 11: 50-55.
- 6) 高尾尊身, 新地洋之, 愛甲 孝：膵頭十二指腸切除後再建-膵胃吻合- 外科 1998；60：551-554。
- 7) 高尾尊身, 新地洋之, 山本誠司, 大塚剛志, 野間秀歳, 楊宏慶, ほか. 新しい膵胃吻合-特に正常膵に対する胃後壁膵貫通外列・膵管胃粘膜内列縫合法- 手術 2000；54：529-534。
- 8) 高尾尊身, 新地洋之, 前村公成, 愛甲 孝. 膵頭十二指腸切除術における膵消化管吻合 膵胃吻合-膵穿通外列縫合+膵管胃粘膜吻合法. 外科 2002；64：690-695。
- 9) Takao S, Shinchi H, Maemura K, Aikou T. Ultrasonically activated scalpel is an effective tool for cutting the pancreas in biliary-pancreatic surgery: experimental and clinical studies. *J Hepato-Biliary-Pancreatic Surg* 2000; 7: 58-62.
- 10) 前村公成, 高尾尊身, 徳田浩喜, 内倉敬一郎, 木原研二, 久保昌亮, ほか. 超音波振動メス(ハーモニックスカルペル)を用いた腸管吻合の創傷治癒に関する実験的検討. 日消外会誌 2000；33：163-168。
- 11) 高尾尊身, 新地洋之, 前村公成, 愛甲 孝. ハーモニックスカルペルを用いた膵切離法. 手術2002；56：2041-2045。
- 12) 新地洋之, 高尾尊身, 前村公成, 愛甲 孝. ハーモニックスカルペルによる膵切離法. 手術 2007；61：551-554。
- 13) Shinchi H, Takao S, Maemura K, Aikou T. A new technique for pancreaticogastrostomy for the soft pancreas: the transfixing suture method. *J Hepatobiliary Pancreat Surg* 2006;13:212-217.
- 14) 高尾尊身, 新地洋之, 愛甲 孝：最新肝胆膵手術アトラス 膵胃吻合-膵貫通密着吻合-。手術 61：867-872, 2007
- 15) Bassi C, Dervenis C, Butturini G, Fingerhut A, Yeo C, Izbicki J, et al. Postoperative pancreatic fistula; an international study group (ISGPF) definition. *Surgery.* 2005; 138: 8-13.
- 16) Ohigashi H, Ishikawa O, Eguchi H, Sasaki Y, Yamada T, Kishi K, et al. A simple and safe anastomosis in

- pancreaticogastrostomy using mattress sutures. *Am J Surg* 2008; 196: 130-134.
- 17) Murakami Y, Uemura K, Hayashidani Y, Sudo T, Hashimoto Y, Ohge H, et al. Long-term pancreatic endocrine function following pancreatoduodenectomy with pancreaticogastrostomy. *J Surg Oncol* 2008; 97: 519-522.
 - 18) Shen Y, Jin W. Reconstruction by Pancreaticogastrostomy versus Pancreaticojejunostomy following Pancreaticoduodenectomy: A Meta-Analysis of Randomized Controlled Trials. *Gastroenterol Res Pract.* 2012; 2012: 627095. Epub 2012 Feb 19.
 - 19) 新地洋之, 前村公成, 又木雄弘, 蔵原弘, 夏越祥次, 高尾尊身. 膵頭十二指腸切除後の縫合不全ゼロをめざした膵胃吻合 膵胃密着縫合法のコツとテクニク. *手術* 2009; 63: 1307-1313.
 - 20) 高尾尊身, 新地洋之: 膵胃吻合. 肝胆膵高難度外科手術. 日本肝胆膵外科学会高度技能医制度委員会(編), 医学書院, 東京, 2010; 104-109.
 - 21) Takao S, Shinchi H: Pancreaticogastrostomy: a pancreas-transfixing method with duct-to-mucosa anastomosis. *J Hepatobiliary Pancreat Sci.* 2012;19:131-134.