

ブロイラー筋胃びらんから分離された鶏アデノウイルスの血清型および筋胃病変の再現試験

著者	山田 貴美子, 高瀬 公三, 田原口 智士, 山崎 憲一, 太田 秀幸, 平良 和代, 高江 行一
雑誌名	鹿児島大学農学部學術報告=Bulletin of the Faculty of Agriculture, Kagoshima University
巻	55
ページ	15-21
別言語のタイトル	Fowl Adenoviruses Isolated from Gizzard Erosion of Broiler : Serotype and Pathogenicity
URL	http://hdl.handle.net/10232/1481

ブロイラー筋胃びらんから分離された鶏アデノウイルスの血清型 および筋胃病変の再現試験

山田貴美子・高瀬公三[†]・田原口智士・山崎憲一^{*1}

太田秀幸^{*1}・平良和代^{*2}・高江行一^{*2}

(家畜微生物学研究室, ^{*1}財・化学及血清療法研究所, ^{*2}株・ジャパンファーム)

平成16年8月10日 受理

要 約

鹿児島県内の食鳥処理場において、鶏アデノウイルス (FAV) 感染の疑われる筋胃びらんが見い出された。筋胃びらん材料の31例から鶏胚肝細胞を用いてウイルス分離を試みたところ、円形の細胞変性効果 (CPE) を示すウイルスが16例から分離された。ウイルスは全て、間接蛍光抗体法および電子顕微鏡観察により FAV と同定された。ウイルス希釈法による中和試験で血清型別を行ったところ、13株は血清型1と同定されたが、やや異なる CPE を示した残り3株は血清型8に分類された。血清型1の分離株 (JM1/1) は21日齢の SPF 鶏に経口投与すると筋胃病変が再現されたが、血清型8の分離株 (B13-1) では再現されなかった。

キーワード：鶏アデノウイルス, 筋胃びらん, 病原性, 血清型

緒 言

ブロイラーは産肉能力が向上し、生後55～59日で体重2,600～2,800gとなる。この1羽2,600gの生体から、手羽194g (7.5%), むね肉364g (14%), もも肉445g (17%), ささみ77g (3%), かわ45g (1.7%), きも (心臓および肝臓) 73g (3%), 砂ずり (筋胃) 32g (1.2%), 計1,230gの精肉がとれる。ところが最近、食鳥処理場に出荷されたブロイラーの筋胃にびらんが認められ[1, 12, 13], 廃棄される事例が多くなったため、“砂ずり”の確保に支障が出てきた。この筋胃びらん部を病理組織学的に検査すると腺細胞の核内に封入体を伴った炎症が観察され[1, 12, 16], また同部位材料からは鶏アデノウイルス (Fowl adenovirus; FAV) が分離され[1, 12], さらに分離された FAV によって病変が再現されている[9, 10]。すなわち、この筋胃びらんが FAV によって発生し

ていることが判ってきた。

鹿児島県内においても出荷されたブロイラーの筋胃にしばしばびらんが認められるようになった。そこで、2000年10月以降に発生した事例の筋胃材料から鶏アデノウイルスの分離を試みたところ FAV が分離されたので、その血清型別および再現試験について検討した。

材料および方法

1. 分離材料

鹿児島県内のある食鳥処理場において、2000年10月に2検体、12月に2検体、2001年4月に3検体、5月に5検体、さらに2003年7月に19検体、それぞれびらん発生のため廃棄処分された合計31検体の筋胃材料 (写真1) をウイルス分離材料とした。各筋胃材料の多くは-20℃に凍結保存されていたが、

[†] : 連絡責任者：高瀬公三 (鹿児島大学農学部獣医学科家畜微生物学研究室,

Tel: 099-285-8724, E-mail: ktakase@vet.agri.kagoshima-u.ac.jp)

^{*1} 〒860-8568 熊本市大窪一丁目6-1

^{*2} 〒899-8313 鹿児島県曽於郡大崎町野方3887

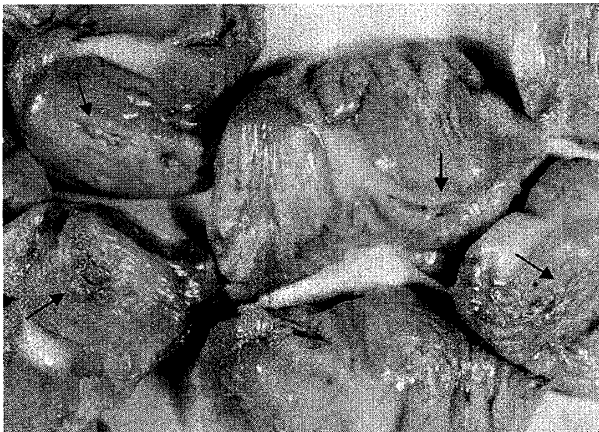

Photo 1. Gizzards with erosion (lesions: arrows).

一部は数日間冷蔵保存されていたものを用いた。びらんを呈した筋胃は滅菌乳鉢内で乳剤にされ、その後3,000rpmで遠心し、その上清がポアサイズ0.45 μm の市販フィルターでろ過されたのち培養細胞に接種された。

2. 培養細胞

ウイルスの分離には鶏胚肝 (CEL) 培養細胞を用いた。財・化学及血清療法研究所由来の特定病原体不在 (SPF) 発育鶏卵の14日齢胚より肝を採取、定法に従いトリプシン消化後、洗浄、細胞浮遊液を得た。培地には子牛血清5%を含むイーグル MEM 培地 (EMEM) を用い、細胞数が150万~200万個/mlとなるように調製し、6穴マイクロプレートあるいは小シャーレに分注 (6穴マイクロプレートで2 ml/well, 小シャーレで5 ml/枚) し、37°C, 5% CO₂存在下で3日間培養を行った。単層の培養細胞シートが形成されたことを確認し、分離用材料を接種し、吸着、洗浄後、子牛血清を1%含むEMEM培地で培養した。

ウイルスの同定、性状検査あるいは中和試験には鶏腎 (CK) 培養細胞を用いた。財・化学及血清療法研究所由来の3~14日齢 SPF 鶏雛の腎を無菌的にリン酸緩衝液 (PBS) 入りシャーレに取り出し、定法によりトリプシン消化後、洗浄、細胞浮遊液を得た。細胞濃度を調整した後、子牛血清5%を含むEMEMに浮遊、6穴または48穴プレート、あるいはカバーグラス入小シャーレに分注、37°Cで3~4日間培養した。

3. ウイルス

分離ウイルスは主として、クローニング後 FAV

と同定された JM1/1株, A5/22株およびB13-1株を用いた。また、既知 FAV には、川村ら [5] によって型別された Ote 株 (血清型 1), SR48株 (血清型 2), SR49株 (血清型 3), KR5株 (血清型 4), TR22株 (血清型 5), CR119株 (血清型 6), YR36株 (血清型 7) およびTR59株 (血清型 8) を使用した。

4. 鶏

試験に供した鶏は全て財・化学及血清療法研究所において飼育された SPF 鶏群由来の雛を用いた。雌雄鑑別は行っていない。飼育は隔離された実験室に設置した段ボール製ケージ内で行ったが、飼料および水は市販配合飼料および水道水をそのまま使用した。試験終了時は密封容器内でのクロロホルム吸引による麻酔殺を行ったのち、剖検した。

5. 抗血清

抗 FAV 鶏血清の作成には、既知 FAV 血清型 1 の Ote 株 [5] ($10^{6.5}$ TCID₅₀/0.1ml), 今回分離した JM1/1 株 ($10^{6.75}$ TCID₅₀/0.1ml), B13-1 株 ($10^{5.50}$ TCID₅₀/0.1ml) および A5/22 株 ($10^{4.50}$ TCID₅₀/0.1ml) の各ウイルスを用いた。各ウイルスに対し5日齢の SPF 鶏, 3羽ずつを供した。接種前血清を得るために1.0ml ずつ採血し、その後それぞれのウイルス液を0.5~0.6ml ずつ経口・経鼻・点眼投与し隔離飼育した。飼育21日後に初回接種と同じウイルス液を0.5ml ずつ皮下接種し、さらに14日間飼育後全採血を行い抗血清を得た。抗血清は56°C, 30分間の非働化を行ったのち用いた。

6. ウイルスの同定

1) 間接蛍光抗体法による同定

間接蛍光抗体法 (IFA) による同定は既報 [15] と同じ方法で行った。滅菌カバーグラス上に培養された CK 細胞に被検ウイルスを接種し、24~48時間培養後取り出し、PBS で洗浄後、風乾させた。乾燥後、アセトンで10分間固定し、乾燥させたのち密封容器内に入れ使用時まで4°C で保存した。一次血清として、抗 Ote 株鶏血清および SPF 鶏血清を、また二次血清として FITC 標識抗鶏 IgG ウサギ血清 (コスモ・バイオ) を、各々 PBS で100倍に希釈したのち使用した。これらの血清は10,000rpm, 10分間遠心しその上清を用いた。ウイルス感染細胞の固定されたカバーグラスを、マニユキアで4分画し、

それぞれの分画に抗 Ote 株鶏血清, SPF 血清, および PBS を一滴ずつ滴下し, 密閉湿容器に並べ, 37°C で45分反応させた。次に PBS で洗浄し, すばやく二次血清である FITC 標識抗鶏 IgG ウサギ血清をカバーガラス表面に万遍なく滴下した。再び密閉湿容器に入れ37°C, 45分反応させ, 同様に PBS で洗浄後, Gel/Mount (コスモ・バイオ) をスライドガラスに1滴のセカバーガラスを裏返して封入し, 暗視野蛍光顕微鏡 (ニコン) を用いて観察を行った。

2) 電子顕微鏡観察

被検ウイルスを CK 細胞に接種し, 高力価ウイルス液 ($10^{7.0}$ TCID₅₀/0.1ml) を得た。このウイルス液を5,000rpm, 30分間遠心し, その上清を0.45ミリポアフィルターでろ過したのち, 30,000rpm, 2.5時間, 超高速遠心した。沈査に0.2mlのPBSを加えて再溶解し, 遠心管内に作成した60, 50, 40, 30, 20, 10%の密度勾配スクロース液に重層した。これを再び30,000rpmで18時間遠心した。遠心管中の白いバンドを確認したのち, このバンド部分を取り出し, これを電子顕微鏡材料とした。

7. 中和試験による血清型別

中和試験には既報[15]と同じくウイルス希釈法を用いた。既知 FAV[5]および分離株は PBS で 10^{-0} ~ 10^{-7} までの10倍階段希釈列が2列作成され, 1列の各希釈ウイルス0.3mlに20倍に希釈した抗血清0.3mlを混合し, また残り1列の各希釈ウイルスには同様に20倍希釈された SPF 血清を混合した。それぞれ4°C12時間中和させたのち, 48穴マイクロプレー

トの CK 細胞に0.1mlずつ接種した。判定は7日間細胞変性効果 (CPE) を観察し, SPF 鶏血清混合ウイルス感染価と抗血清混合ウイルス感染価の指数の差を, 中和抗体価 (指数) として算出した。

8. 鶏接種試験

供試鶏は3週齢の SPF 鶏23羽を用いた。血清型1の分離株 JM1/1株では $10^{5.6}$ TCID₅₀/羽を8羽に, また血清型8の B13-1株では $10^{6.0}$ TCID₅₀/羽を10羽に, それぞれ経口投与し, 12日間飼育したのち解剖し, 肉眼病変を観察した。筋胃肉眼病変はその程度に応じて判定した。すなわち, - : 病変を認めない, + : 軽度のびらんを1~2箇所認める, ++ : 中等度のびらんを1~2箇所認める, +++ : 中等度のびらんを3箇所以上に認めるか, あるいは重度のび

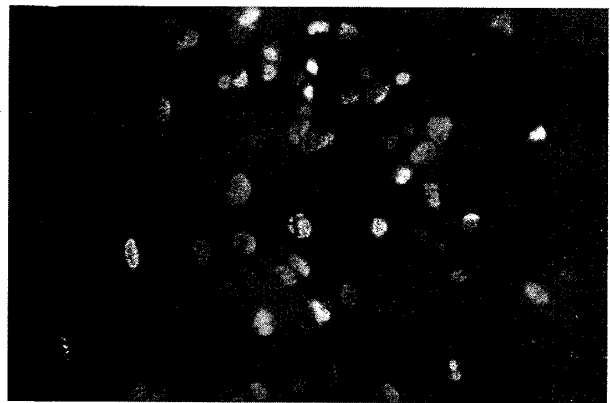


Photo 3. Specific immunofluorescence in the nuclei of chicken kidney cultured cells infected with JM1/1 isolate. (anti-Ote strain-chicken serum as 1st antiserum and anti-chicken IgG-rabbit serum labeled with FITC as 2nd antiserum)

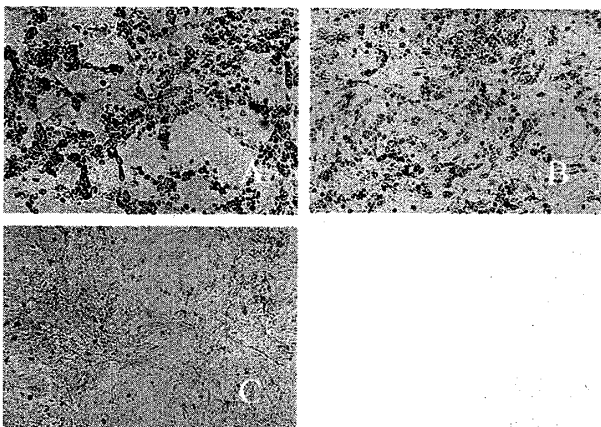


Photo 2. Cyto-pathogenic effect (CPE) in chicken kidney cell cultures. (A: JM1/1 isolate, day 2 postinoculation, B: B13-1 isolate, day 3 postinoculation, C: Non-infected)

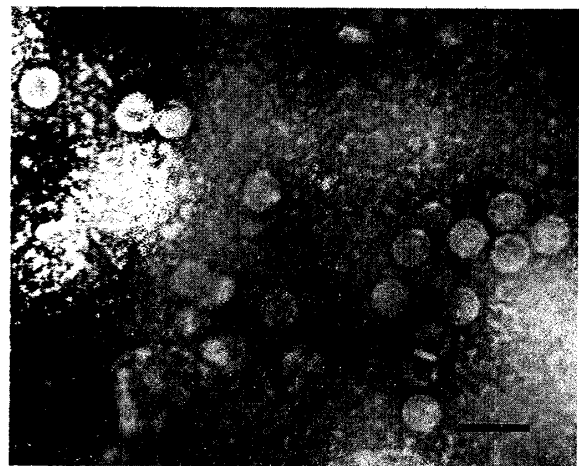


Photo 4. Electron micro-photograph of JM1/1 isolate. (Bar = 100nm)

Table 1. Source of the gizzards from which fowl adenoviruses were isolated.

Date of collection of gizzards	Condition of gizzard preservation	CPE in CK cultured cells	IFA-reaction to antiserum to Ote strain of FAV	Strain designated
2000, Nov., 10	Cool	+	+	JM1/1
	Freeze	+	+	JM1/2
2001, April, 22	Freeze	+*	+	B13-1
		+*	+	B13-2
2001, May, 22	Freeze	+*	+	A5/22
2003, July, 29	Freeze	+	+	F1
		+	+	F2
		+	+	F3
		+	+	F4
		+	+	F5
		+	+	F6
		+	+	F7
		+	+	F8
		+	+	F9
		+	+	F10
		+	+	F11

* : CPE appeared slower than other isolates

らんを1箇所以上認める, の4段階で判定した。

試験開始時に5羽から, また試験終了時に全羽から採血し, 血清中の両ウイルスに対する中和抗体価を測定した。

結 果

1. ウイルス分離および同定

分離を試みた筋胃材料31検体のうち, 16例においてCEL培養細胞において円形化のCPEを認めた。これら16例の由来および同定結果は表1に示すとおりである。このCPEの形状には, CPEが全体に強く早く出現するタイプ(13例に認められた)およびCPEがゆっくりと現れるタイプ(3例に認めた)の2種類が存在した(写真2)。これらのウイルスは限界希釈法によるクローニングを行った後, 間接蛍光抗体法による同定試験が行われた。その結果, すべての分離株が抗Ote株鶏血清と反応し, 核内に特異蛍光が観察された(写真3)。なお, SPF鶏血清とは反応せず, 特異蛍光を認めなかった。JM1/1株の電子顕微鏡観察においては, 直径約75nmのアデノウイルス様粒子が多数観察された(写真4)。

Table 2. Neutralization test for serotyping of isolated fowl adenoviruses by virus-dilution method.

Virus (serotype)	Antiserum		
	JM1/1	A5/22	B13-1
Ote (1) ¹⁾	≥4.75 ²⁾	0.25	NT
SR48 (2)	0.75	2.00	NT
SR49 (3)	0.00	0.00	NT
KR5 (4)	1.00	0.25	NT
TR22 (5)	0.00	0.00	NT
CR119 (6)	0.00	0.00	NT
YR36 (7)	0.25	0.00	NT
TR59 (8)	0.00	3.50	NT
JM1/1 Isolated	≥4.75	0.00	NT
JM1/2 Isolated	≥4.75	0.00	NT
A5/22 Isolated	0.00	≥4.25	≥4.25
B13-1 Isolated	0.75	4.00	≥4.25
B13-2 Isolated	0.00	4.00	≥4.75
F1~F11 Isolated	≥4.75	NT	NT

1) Serotype by Kawamura et al. (1964)

2) Neutralizing index, NT : Not tested

2. 分離ウイルスの血清型別

ウイルス希釈法での中和抗体価を中和指数で表2に示した。抗JM1/1株鶏血清は, 既知FAVのOte株(血清型1), JM1/1, JM1/2, その他11株(A5/22株, B13-1株, B13-2株を除く)に対し, いず

Table 3. Experimental infection of SPF chickens with two isolates of fowl adenovirus.

Virus isolate	No. of SPF chickens	Antibody to each virus ¹⁾		Gizzard lesions			
		JM1/1	B13-1	-	+	++	+++
JM1/1	10	10/10	0/10	3	4	2	1
B13-1	10	0/10	10/10	10	0	0	0
None	5	0/5	0/5	5	0	0	0

1) No. of antibody-positive birds to the virus (neutralizing index ≥ 3.0) / No. tested

れも ≥ 4.00 の高い中和抗体価を示したことから、JM1/1をはじめとする13株は血清型1に分類された。

一方、抗 A5/22血清は既知 FAV の TR59株および SR48株に対し、3.50あるいは2.00の中和指数を示し、A5/22株、B13-1株およびB13-2株に対しては ≥ 4.25 あるいは4.00と高い中和抗体価を示したことから、血清型8に分類された。

このように分離株16株のうち、13株は血清型1に、また3株は血清型8に分類された。

3. 分離ウイルスの鶏接種試験

結果は表3にまとめた。試験期間中に死亡例はなく、また臨床的異常も認められなかった。解剖所見では、肉眼病変はJM1/1株接種群の筋胃粘膜のみに軽度から重度のびらんを7羽に認めた。しかし、3羽においては病変を認めなかった。その他の臓器には全羽数で異常を認めなかった。一方、抗体検査においてはJM1/1株接種群にはJM1/1株に対する中和抗体が、またB13-1株接種群にはB13-1株に対する中和抗体が、それぞれ全羽に認められたことから、感染の成立は確認された。

考 察

FAVは、トリレオウイルスと同様に鶏の呼吸器や腸管に常在的に存在しており、不顕性感染している場合や健康と思われる鶏からしばしば分離される[14]。FAVにより引き起こされる病態としては、封入体肝炎 (inclusion body hepatitis; IBH) が以前からよく知られていた[6]。ところが最近、心膜水腫症候群 (hydropericardium syndrome; HPS) [2, 3] あるいは筋胃びらん[1, 4, 12, 13]の材料からFAVが分離され、また分離されたFAVを用いて病変も再現されることがわかった[8-11]。

Onoら[12]は全国の食鳥処理場での廃棄筋胃材

料からウイルス分離およびPCRによるFAV遺伝子検出を試みた結果、アデノウイルス性筋胃びらんは北海道から九州まで広く存在していることを示した。また香川、徳島、広島、佐賀、大分および宮崎の家畜保健衛生所からの発生報告もある。著者らが最近行った鹿児島県内でのブロイラーおよびレイヤー群を対象にした血清疫学調査においても、FAVが多く鶏群に浸潤していることがわかっている[7]。

FAVにはこれまで中和試験により12の血清型の存在することが明らかにされ[6]、わが国においても8つの血清型の存在が確認されている[5]。これまでの報告では、IBH[6]の鶏から血清型2, 4, 5および8が、HPS[2, 8]の鶏からは血清型4が、さらに筋胃びらん[1, 9, 11, 12]からは血清型1および8が分離されている。今回著者らが分離した16株も13株は血清型1で、3株は血清型8に分類された。他の報告においても血清型1が圧倒的に多く、血清型1による実験感染ではびらんが再現されている。著者らの鶏接種試験では、血清型1のJM1/1株経口接種により筋胃びらんを再現できたが、血清型8のB13-1株では再現できなかった。野外の筋胃びらんから分離されるFAVの血清型の多くは血清型1であり、血清型1での再現試験も成立するところから、筋胃びらんに血清型1が強く関与していることは明らかと思われる。しかし、血清型8あるいはその他の血清型の筋胃びらんへの関与についてはさらに検討が必要であろう。

CELはアデノウイルスに感受性が高く、ウイルス分離の際も好んでこの細胞が用いられる。しかし、野外での発生事例や実験室内での感染試験では筋胃に病変を形成した鶏においても肝臓には病変は形成されていない。筋胃親和性と血清型との間にどのような関連性があるのか、興味深いところである。

謝辞：ウイルスの電子顕微鏡観察および写真撮影をお願いした家畜解剖学研究室の松元光春助教授に深く感謝する。

References

- [1] Abe, T., Nakamura, K., Tojo, T. and Yuasa, N.: Gizzard erosion in broiler chickens by group I avian adenovirus. *Avian Dis.*, **45**, 234-239 (2001)
- [2] Abe, T., Nakamura, K., Tojo, T., Mase, M., Shibahara, T.,

- Yamaguchi, S. and Yuasa, N.: Histology, immunohistochemistry, and ultrastructure of hydropericardium syndrome in adult broiler breeders and broiler chicks. *Avian Dis.*, **42**, 606-612 (1998)
- [3] Cowen, B.: Inclusion body hepatitis-anemia and hydropericardium syndromes: aetiology and control. *World's Poultry Sci. J.*, **48**, 247-254 (1992)
- [4] Goodwin, M.A. Adenovirus inclusion body ventriculitis in chickens and captive bobwhite quail (*Colinus virginianus*). *Avian Dis.*, **37**, 568-571 (1993)
- [5] Kawamura, H., Shimizu, F. and Tsubahara, H.: Avian adenovirus: Its properties and serological classification. *Natl. Inst. Anim. Health Q.(Jpn)*, **4**, 183-193 (1964)
- [6] MacFerran, J.B. Group I adenovirus infections. In: *Diseases of Poultry*, 10th ed., (Calnek, B.W., Barnes, H.J., Beard, C.W., McDougald, L.R., and Saif, Y.M. eds.), Iowa State University Press, Ames, IA. pp. 608-620 (1997)
- [7] 室賀紀彦, 山田貴美子, 高瀬公三. 鹿児島県内における鶏アデノウイルスに対する血清疫学調査. 鹿児島県獣医師会会報, **32**, 9-10 (2003)
- [8] Nakamura, K., Mase, M., Yamaguchi, S., Shibahara, T. and Yuasa, N.: Pathologic study of specific-pathogen-free chicks and hens inoculated with adenovirus isolated from hydropericardium syndrome. *Avian Dis.*, **43**, 414-423 (1999)
- [9] Nakamura, K., Ohyama, T., Yamada, M., Abe, T., Tanaka, H. and Mase, M.: Experimental gizzard erosions in specific-pathogen-free chicks by serotype 1 group I avian adenoviruses from broilers. *Avian Dis.*, **46**, 893-900 (2002)
- [10] Okuda, Y., Ono, M., Yazawa, S., Shibata, I. and Sato, S.: Experimental infection of specific-pathogen-free chickens with serotype-1 fowl adenovirus isolated from a broiler chicken with gizzard erosions. *Avian Dis.*, **45**, 19-25 (2001)
- [11] Okuda, Y., Ono, M., Yazawa, S., Imai, Y., Shibata, I. and Sato, S.: Pathogenicity of serotype 1 fowl adenovirus in commercial broiler chickens. *Avian Dis.*, **45**, 819-827 (2001)
- [12] Ono, M., Okuda, Y., Yazawa, S., Shibata, I., Tanimura, N., Kimura, K., Haritani, M., Mase, M. and Sato, S.: Epizootic outbreaks of gizzard erosion associated with adenovirus infection in chickens. *Avian Dis.*, **45**, 268-275 (2001)
- [13] Ono, M., Okuda, Y., Yazawa, S., Shibata, I., Sato, S. and Okada, K.: Outbreaks of adenoviral gizzard erosion in slaughtered broiler chickens in Japan. *Vet. Rec.*, **153**, 775-779 (2003)
- [14] 高瀬公三, 野中富士男, 山元通孝, 山田進二. 病性鑑定材料からのウイルス分離. 鶏病研究会報, **23**, 193-198 (1987)
- [15] Takase, K., Yoshinaga, N., Egashira, T., Uchimura, T. and Yamamoto, M.: Avian adenovirus isolated from pigeons affected with inclusion body hepatitis. *J. Vet. Med. Sci.*, **52**, 207-215 (1990)
- [16] Tanimura, N., Nakamura, K., Imai, K., Maeda, M., Goto, T., Nitta, S., Ishihara, Y. and Amano, H.: Necrotizing pancreatitis and gizzard erosion associated with adenovirus infection in chickens. *Avian Dis.*, **37**, 606-611 (1993)

Fowl Adenoviruses Isolated from Gizzard Erosion of Broiler: Serotype and Pathogenicity

Kimiko YAMADA, Kozo TAKASE[†], Satoshi TAHARAGUCHI, Kenichi YAMAZAKI^{*1}, Hideyuki OHTA^{*1},
Kazuyo TAIRA^{*2} and Yukikazu TAKAE^{*2}

(Laboratory of Veterinary Microbiology, ^{*1}The Chemo-Sero-Therapeutic Research Institute,

^{*2}Japan Farm Co. Ltd.)

Summary

At some slaughter houses in Kagoshima, a lot of broiler chickens with gizzard erosion were detected. Fowl adenoviruses (FAV) were isolated from 16 samples out of 31 affected gizzards using chicken embryo liver cell culture. Thirteen isolates of FAV were identified as serotype 1 and three isolates were identified as serotype 8 from neutralization test using the virus-dilution method. The JM1/1 isolated strain of serotype 1 induced gizzard erosion in experimental infection with 3-week-old SPF chickens, but the B13-1 strain of serotype 8 failed to produce the lesions.

Key words : fowl adenovirus, gizzard erosion, pathogenicity, serotype

[†]Correspondence to: Kozo TAKASE (Laboratory of Veterinary Microbiology)