

膣脱傾向を示した牛の顆粒膜細胞腫の摘出例

著者	上村 俊一, 甲斐 身江子, 牛之浜 寛治, 浜名 克己, 三好 宣彰
雑誌名	鹿児島大学農学部學術報告=Bulletin of the Faculty of Agriculture, Kagoshima University
巻	49
ページ	19-24
別言語のタイトル	A Case of Extirpation of Ovarian Granulosa Cell Tumor in the Japanese Black Heifer suffering from Vaginal Prolapse
URL	http://hdl.handle.net/10232/1558

腔脱傾向を示した牛の顆粒膜細胞腫の摘出例

上村 俊一・甲斐身江子・牛之浜寛治・浜名 克己・三好 宣彰¹⁾

(家畜臨床繁殖学研究室・¹⁾家畜病理学研究室)

平成10年8月10日 受理

A Case of Extirpation of Ovarian Granulosa Cell Tumor in the Japanese Black Heifer suffering from Vaginal Prolapse

Shunichi KAMIMURA, Mieko KAI, Kanji USHINOHAMA,
Katsumi HAMANA and Noriaki MIYOSHI¹⁾

(Laboratory of Veterinary Reproduction, ¹⁾Laboratory of Veterinary Pathology)

緒 言

動物の生殖器の腫瘍の中で、卵巢腫瘍は最も多く、特に生殖細胞-間質細胞由来の腫瘍が多い^{8, 10, 16)}。南九州の1食肉センターにおける牛腫瘍の調査で、23年間に検査した牛162,328頭中377頭(0.23%)に腫瘍が認められ、うち卵巢顆粒膜細胞腫は56例で、中皮腫の64例に次いで多い発生となっている⁵⁾。牛の39例の卵巢腫瘍をまとめた報告によれば、そのうち26例は顆粒膜細胞腫あるいは組織学的にセルトリ細胞腫に類似するセルトリ細胞様腫瘍のいずれかであった⁹⁾。馬および犬の顆粒膜細胞腫は良性の傾向を示すが、猫および牛のそれはしばしば悪性であるとされる⁹⁾。牛の顆粒膜細胞腫の発見率は、日常的な直腸検査で発見された異常卵巢の0.3%¹⁷⁾、あるいは食肉センターで検査された牛の0.05%⁶⁾と少ないことが報告されている。顆粒膜細胞腫の発生は老齢牛で多いが¹²⁾、育成牛¹⁵⁾や新生子牛³⁾、また周産期の牛でも認められている⁴⁾。その症状は思牡狂を示すことが多く、育成牛では乳房が発達してくる¹³⁾。また、顆粒膜細胞腫は乳牛の繁殖検診で発見されることが多い。

今回、腔脱を繰り返す黒毛和種未経産牛が、直腸検査および超音波診断により卵巢腫瘍として診断されたので、外科的に摘出し、病理組織学的検討を行った。

材 料 と 方 法

症例は、黒毛和種、雌、1歳4カ月の未経産牛で、還納性の腔脱を繰り返すという病歴で、1997年3月11日に鹿児島大学農学部附属家畜病院に搬入された。搬入時の体重は308kg、発育は正常で、思牡狂等の異常行動もなく、腔脱以外の異常は認められなかった。直腸検査および超音波診断(EUB-405, 日立メディコ, 東京)を行い、肥大した左卵巢を確認するとともに、超音波ガイド下で一部卵胞液を吸引した。また、頸静脈より採血を行い、血液生化学的検査を行うとともに、二抗体RIA法により、血中プロゲステロンとエストラジオール-17 β 濃度を測定した。

本症例における頻回の腔脱の原因が、肥大した卵巢腫瘍にあると考え、また、本牛を肥育目的に転用したいという飼主の希望もあり、左右の卵巢摘出術を行った。外科的な卵巢摘出術は、立位による左けん部切開術により行った。麻酔は、キシラジンの静脈注射による鎮静処置の後、2%キシロカインによる尾椎硬膜外麻酔、腰椎側麻酔、および術野を局所麻酔した。摘出した卵巢は、10%中性緩衝ホルマリン液で固定後、定法に従い4 μ mでパラフィン組織切片を作成し、ヘマトキシリン・エオジン(HE)染色、およびPAS染色並びにゴモリ鍍銀染色を実施し、病理組織学的診断を行った。

結 果

臨床経過：初診時、膣還納後の直腸検査により、バレーボール大に肥大した左卵巢と、小指大で静止し、萎縮した右卵巢を確認した。そこで、超音波診断装置を用い、左卵巢像の描出を行ったところ、いわゆる“honeycomb”（蜂の巣状）の多数の囊胞をもつ腫瘍像を観察した（Fig. 1）。超音波ガイド下で一部吸引した卵胞液では、異型性の腫瘍細胞が多数認められ、卵巢腫瘍が疑われた。開腹時の腹腔内検査では、腹水の貯留や腸管組織の癒着等もなく、卵巢腫瘍の腹腔内および骨盤腔内への転移は認められなかった。初診時の血液生化学的検査では、白血球数が $19600/\mu\text{l}$ 、総ビリルビン値が 0.5mg/dl と軽度の上昇がみられたが、他に異常はなく、血中性ホル

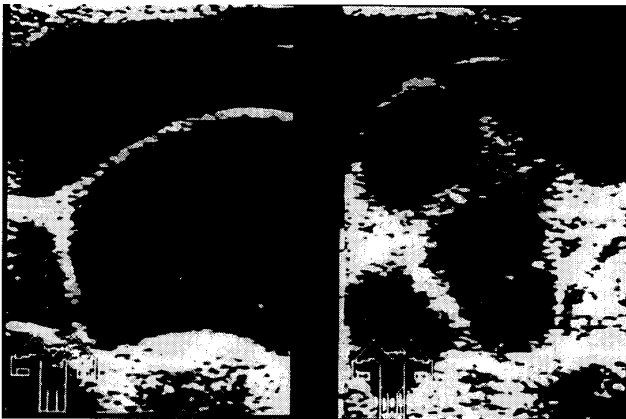

Fig. 1. The ultrasound image of the left ovary, granulosa cell tumor. The “honeycomb” appearance is typical due to many circular anechoic areas separated by echogenic trabeculae.

モン濃度もプロゲステロン 0.23ng/ml 、エストラジオール- 17β 1.83pg/ml と低値を示した（Table 1）。手術後の経過は順調で、1週間後に抜糸を行い、退院した。

病理学的所見：摘出した卵巢は、肥大した左卵巢が $11.0\times 9.5\times 7.0\text{cm}$ 、 560g で、逆に萎縮した右卵巢は $1.0\times 0.8\times 0.5\text{cm}$ 、 3.7g であった（Fig. 2）。左卵巢は、厚い被膜に覆われ、表面にわずかに隆起する大小多数の囊胞があり、断面でも同様に多数の囊胞が灰白色結合織で区分され、それらは淡黄色あるいは赤色を呈する内容液で充たされていた。いくつかの囊胞には囊胞壁が内腔に突出する多数の顆粒状の腫瘍形成がみられた。病理組織学所見では、二つのタイプに分類できる腫瘍細胞が混在していた。まず、若年型の腫瘍細胞として、濾胞形成がみられず、核

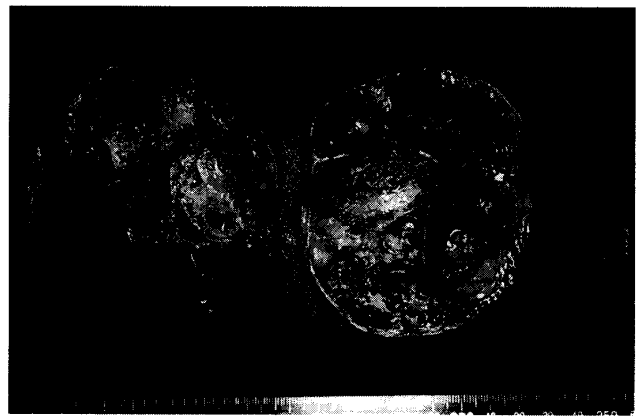

Fig. 2. Enlarged left ovary, granulosa cell tumor and a small contralateral ovary. Circular-shaped left ovary weighed 560g and measured $11.0\times 9.5\times 7.0\text{cm}$, while atrophic right ovary weighed 3.7g and measured $1.0\times 0.8\times 0.5\text{cm}$.

Table 1. Blood chemistry on the initial day of treatment in a heifer with ovarian granulosa cell tumor

Clinical Findings		Temperature 38.8C	
Respiration 30/min		Pulse 132/min	
Blood Chemicals			
RBC	$713\times 10^4/\mu\text{l}$	WBC	$19600/\mu\text{l}$
PCV	33%	Hb	12.0g/dl
Total Protein	7.2g/dl	Glucose	95mg/dl
Total Bilirubin	0.5mg/dl	Total Cholesterol	83mg/dl
BUN	8.0mg/dl	GOT	36IU/l
Steroid Hormone			
Progesterone	0.23ng/ml	Estradiol- 17β	1.83pg/ml

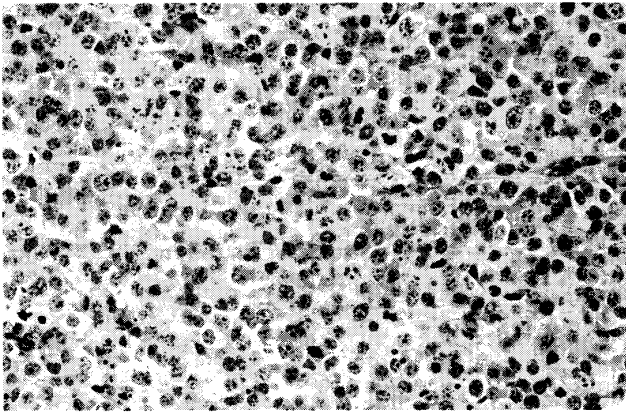


Fig. 3. Juvenile type granulosa cell tumor in the left ovary (hematoxylin and eosin stain, $\times 200$).

Solid and cystic clusters of cells with peripheral rim of cells in palisade arrangement. Round and polyhedral cells with pleomorphic and variably sized nuclei (anisokaryosis), enlarged nucleoli, variably sized cells (anisocytosis) and numerous mitotic figures are observed.

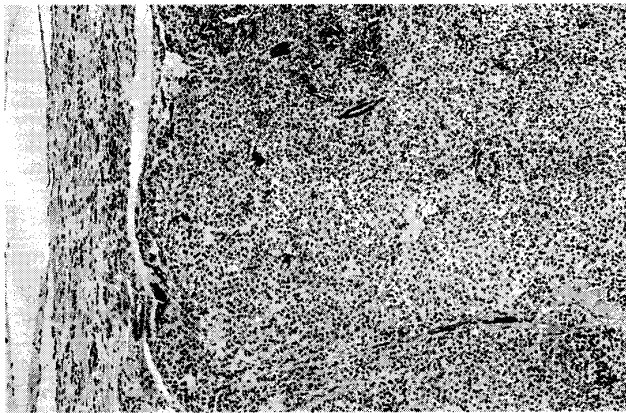


Fig. 4. Adult type granulosa cell tumor in the left ovary (hematoxylin and eosin stain, $\times 100$).

Islands suggestive of differentiation into granulosa cell tumor.

は大小不同の円形から卵円形で、多数の核分裂像がみられ、血管周囲以外に好銀繊維（細網繊維）の侵入は認められなかった（Fig. 3）。一方、成人型は、腫瘍細胞はさまざまな嚢胞あるいは卵胞様嚢胞を形成し、嚢胞や嚢胞腔にはエオジンに淡染する溶液があり、出血像もみられた（Fig. 4）。また、成人型では比較的均一な腫瘍細胞が重層に内腔に突出し、核は円形から卵円形の一様な大きさで、クロマチンに富み、核分裂像は散見される程度で、血管周囲以

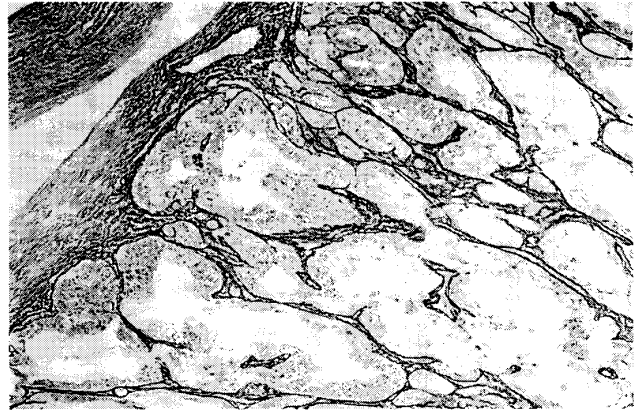

Fig. 5. Granulosa cell tumor stained with Gomori silver stain ($\times 100$).

Dark stained reticular fibers are observed around the stromal connective tissues.

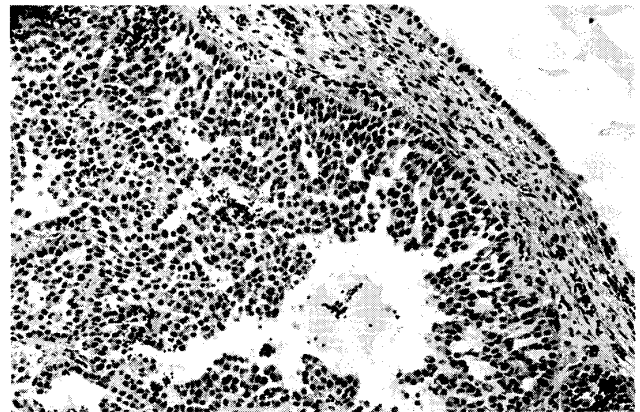


Fig. 6. Granulosa cell tumor stained with PAS stain ($\times 100$).

The lumens of many of the follicle-like structures contain a homogenous PAS positive muco-poly-saccharide.

外に好銀繊維（細網繊維）の侵入は認められなかった（Fig. 5）。嚢胞腔内には、PAS陽性の水溶液（ムコ多糖類含有）が貯留していた（Fig. 6）。右卵巢は、左卵巢と比べて著しく小さく、表面に直径1～2mmの小卵胞が観察され、組織学的には種々な分化段階の未成熟卵胞や正常なグラーフ卵胞が観察された。

考 察

家畜における腫瘍の発生は、一般に飼育年数が長く、分娩回数が多い高齢の生産牛で多く、短期間飼育の肥育牛ではその発生率が低いとされる。牛の卵巢腫瘍の発生は少なく、その多くは顆粒膜細胞腫と

される^{12), 17)}。顆粒膜細胞腫は、顆粒膜細胞の増殖に伴って産生される高濃度のエストロゲン分泌により、思牡狂または持続性発情を誘発する症例¹³⁾と、逆に無症状の症例²⁾がある。しかし、今回の症例は、未経産牛で発情や人工授精の記録がなく、無症状例に分類され、そのため腫瘍化した顆粒膜細胞のステロイド産生能力は低いものと推察された。

顆粒膜細胞腫は、直腸検査により異常に肥大した卵巣を触診することにより推察できるが、卵胞囊腫や卵巣血腫との類症鑑別が必要となる。その際、超音波診断装置により、顆粒膜細胞腫の特徴的な卵巣像“honeycomb”（蜂の巣状）を観察することにより確定できる¹¹⁾。顆粒膜細胞腫は、通常片側性で、その際、反対側卵巣は顆粒膜細胞腫から分泌されるホルモンの影響を受け、萎縮していることが多く¹⁾、今回の卵巣も卵巣静止と診断される状態であった。顆粒膜細胞腫の治療法としては、転移性のないものでは腫瘍側の卵巣を切除することにより、反対側の静止卵巣が機能的な活動を開始し、受胎の可能性もでてくる⁷⁾。一側性に顆粒膜細胞腫を持っていた未経産馬から、腫瘍卵巣を摘出したところ、特にホルモン剤等の投与をすることなく4連産を記録した症例もある¹⁴⁾。しかし、今回の症例は飼主が繁殖素牛から肥育素牛への変更を希望し、卵巣切除を希望したため、外科的に左右卵巣を摘出した。

病理組織学的に、今回の顆粒膜細胞腫には、若年型顆粒膜細胞腫と成人型顆粒膜細胞腫の混在がみられ、また、肉眼的に表面が滑沢の孤立腫瘍であり、破裂等の痕跡もみられないため、転移や再発の可能性は少ないものと思われた。

本症例の特徴として、還納性の腔脱の繰り返しがあり、農家からの初期の診療依頼も、腔脱の治療であった。しかし、初診時の直腸検査や超音波診断により顆粒膜細胞腫が疑われ、直腸検査時には強い怒責もあり、この肥大した卵巣により腔脱が誘発されると判断した。そこで、外科的に腫瘍卵巣の摘出を行ったところ、強度の怒責も収まり、その後腔脱を発生することなく、肥育素牛として飼育されている。

要 約

腔脱を繰り返す黒毛和種未経産牛が、直腸検査および超音波診断により卵巣腫瘍として診断されたので、外科的に摘出し、病理組織学的検討を行った。症例は、体重308kg、発育は正常で、思牡狂等の異常行動もなく、肥大した左卵巣に“honeycomb”

（蜂の巣状）の超音波断層像が観察された。開腹時、腹水の貯留や腸管組織の癒着等はなく、卵巣腫瘍の腹腔内および骨盤腔内への転移は認められなかった。血液生化学的検査では、白血球数が $19600/\mu\text{l}$ 、総ビリルビン値が 0.5mg/dl と軽度の上昇がみられたが、他に異常はなく、血中プロジェステロン濃度 0.23ng/ml 、エストラジオール- 17β 濃度 1.83pg/ml も低値を示した。摘出した卵巣は、左卵巣が $11.0\times 9.5\times 7.0\text{cm}$ 、 560g で、右卵巣は $1.0\times 0.8\times 0.5\text{cm}$ 、 3.7g と萎縮していた。左卵巣は、厚い被膜に覆われ、表面にわずかに隆起する大小多数の囊胞があり、剖面でも同様に多数の囊胞が灰白色結合織で区分され、それらは淡黄色あるいは赤色を呈する内溶液で充たされていた。病理組織学所見では、濾胞形成がみられず、核は大小不同の円形から卵円形で、多数の核分裂像がみられる若年型と、卵胞様濾胞を形成し、比較的均一な腫瘍細胞が重層に内腔に突出し、核分裂像が散見される程度の成人型の二つのタイプの腫瘍細胞が混在していた。本症例は、肥大した卵巣顆粒膜細胞腫により腔脱が誘発されたと診断し、卵巣摘出により、その後腔脱の発生もなく、肥育素牛として飼育されている。

謝辞：本論文の校閲を賜った鹿児島大学農学部坂本紘教授に謝意を表す。

引用文献

- 1) Allen, W. E.: Fertility and Obstetrics in the Horse. 1st ed., p. 58-59, Blackwell Scientific Publications, Oxford (1988)
- 2) Hostetler, D. E., Sprecher, D. J., Yamini, B. and Ames, N. K.: Diagnosis and management of a malignant granulosa cell tumor in a Holstein nulligravida: A case study. *Theriogenology*, **48**, 11-17 (1997)
- 3) Kanagawa, H., Kawata, K., Nakao, N. and Sung, W.K.: A case of granulosa cell tumor of the ovary in a newborn calf. *Jpn J Vet Res.*, **12**, 7-13 (1964)
- 4) 菊地 薫, 岡田啓司, 鈴木利行, 大場英企, 金田義宏: 乳牛の分娩直後に認められた顆粒膜細胞腫. 日獣会誌, **48**, 541-543 (1995)
- 5) 熊元一徳, 天神木 隆, 瀬口 林, 内田和幸, 山口良二, 立山 晋: 都城食肉検査所における牛腫瘍の調査 (1974-1996). 日獣会誌, **51**, 449-452 (1998)
- 6) Lagerlof, N. and Boyd, H.: Ovarian hypoplasia and other abnormal conditions in the sexual organs of cattle of Swedish Highland Breed: Results of postmortem examination of over 6,000 cows. *Cornell Vet.*, **43**, 64-79 (1953)
- 7) Leader, R. R., Lane, V. M. and Barrett, D. P.: Ovariectomy as treatment for granulosa cell tumor in a heifer. *J Am Vet Med Assoc.*, **192**, 1299-1300 (1988)

- 8) Monlux, A. W., Anderson, W. A. and Davis, C. L.: A survey of tumors occurring in cattle, sheep and swine. *Am J Vet Res.*, **17**, 646-677 (1956)
- 9) Nielsen, S. W. and Kennedy, P. C.: Tumors of the Genital Systems. in Moulton, J. E. ed., *Tumors in Domestic Animals*. 3rd ed., p. 479-517, University of California Press, Berkeley (1990)
- 10) Niizeki, H., Hashimoto, N., Ishino, S. and Kadota, K.: A case of bovine sex cord tumor with annular tubules. *J. Comp. Pathol.*, **106**, 423-427 (1992)
- 11) Nyland, T. G. and Mattoon, J. S.: Veterinary diagnostic ultrasound. p. 305-320, W. B. Saunders, Philadelphia (1995)
- 12) Peter, A. T.: Infertility due to abnormalities of the ovaries. in *Current Therapy in Large Animal Theriogenology*. Youngquist, R. S. ed., p. 349-354, W. B. Saunders, Philadelphia (1997)
- 13) Roberts, S. J.: *Veterinary Obstetrics and Genital Diseases (Theriogenology)*, 3rd ed., p. 533-534, Woodstock, Vermont (1986)
- 14) 沢向 豊, 田口 清, 高桑一雄, 吉田孝次, 久保田知行: ウマ一側性顆粒膜細胞腫卵巣を摘出後, 数年間にわたり分娩した一症例. *家畜診療*, **321**, 49-52 (1990)
- 15) Short, R. V., Shorter, D. R. and Linzell, J. L.: Granulosa cell tumor of the ovary in a virgin heifer. *J Endocrin*, **27**, 327-332 (1963)
- 16) Zachary, J. F. and Haliburton, J. C.: Malignant granulosa cell tumor in an Angus cow. *Vet Pathol.*, **20**, 506-509 (1983)
- 17) Zemjanis, R., Larson, L. L. and Bhalla, R. P. S.: Clinical incidence of genital abnormalities in the cow. *J Am Vet Med Assoc.*, **139**, 1015-1018 (1961)

Summary

In the Japanese black heifer suffering from vaginal prolapse, ovarian granulosa cell tumor was assessed via ultrasonography.

Ultrasonographic appearance of the enlarged left ovary (11.0×9.5×7.0cm) was ascertained to show a so-called "honeycomb" state, due to a lot of circular anechoic areas separated by the echogenic trabeculae. The ovary was irregularly lobulated, being bluish-red, having a smooth glistening surface. The right ovary was small and quiescent (1.0×0.8×0.5cm). The blood profiles were shown mostly within normal range excepting the case of the elevated total leukocyte count and total bilirubin. Plasma levels of progesterone and estradiol-17 β were also decreased. Ovariectomy of both of the side ovaries was performed, following the owner's request.

Microscopically, the neoplasm was fixed to have contained many variably sized follicular structures separated from other areas of solid masses by a fine fibrovascular stroma. Round, polyhedral and spindle-shaped neoplastic cells containing unequally sized nuclei (anisokaryosis), hyperchromatism, variably sized cells (anisocytosis) and enlarged nucleoli were observed. After the execution of the ovarian extirpation, the vaginal prolapse came to be healed.

—Key words: cow, Granulosa-cell tumor, vaginal prolapse