

輸入豚において萎縮性鼻炎並に性慾欠乏を発した一例

著者	新美 大四郎, 河辺 昌保, 林田 重幸, 河野 猪三郎, 山内 忠平
雑誌名	鹿児島大学農学部學術報告=Bulletin of the Faculty of Agriculture, Kagoshima University
巻	2
ページ	172-179
別言語のタイトル	On Atrophic Rhinitis and Sexual Disinclination due to Hypophyseal Lesion occurred in a Boar
URL	http://hdl.handle.net/10232/2053

輸入豚において萎縮性鼻炎並に 性慾欠乏を發した一例

新美大四郎・河辺昌保・林田重幸
河野猪三郎・山内忠平

I. 緒 論

萎縮性鼻炎とは甲介骨萎縮を特徴とする豚の慢性鼻腔疾患である。本症は往昔より欧米において知られていたが、10年以前から米国及びカナダに盛に流行し、養豚界に脅威を与えているが、日本には幸に未だその發生を見ない。然るに最近余等は測らずも米国からの輸入豚が一種の慢性鼻腔疾患に罹れるものに遭遇し、検査の結果この萎縮性鼻炎なることが判明した。

而して外見上健康なる牡豚が性慾欠乏し、種畜として役立たぬものを屢々見聞するが、その原因については未だ纏つた報告を聞かない。然るに上述の萎縮性鼻炎の豚が性慾欠乏にも罹り、検査の結果脳下垂体の病変に原因することが判明した。

かくの如く本例は萎縮性鼻炎と脳下垂体病変に因る性慾欠乏との二つの興味ある疾病を有するので、その検査成績を報告したい。

II. 検査材料

材料は昭和25年2月米国ウイスコンシン州産パークシャー種の牡豚で、同年12月輸入、横浜に陸揚後直に鹿児島県枕崎市養豚組合に至り、飼養せられたものであるが、鼻腔疾患と性慾欠乏とに罹り、その診療の為26年5月より8月迄鹿児島市鴨池種畜場に移し余等の診察を受けた。然し疾病不治で廃用となり、研究の為わが鹿児島大学農学部獣医学研究室に運び、27年6月23日に屠殺剖検した。

III. 臨床的検査

豚は發育栄養共に可良で、外見上睪丸の大きさも普通であるが、臨床的検査の結果次の二つの症状が見られた。

(1) 鼻腔疾患

主徴は慢性の粘液性化膿性出血性鼻漏で、出血の程度は時々変動する。鼻漏の量は相当なもので、この為床が常に広く汚れている程である。然し鼻腔には疼痛は無いようである。而して全身症状は見られない。

鼻腔より鼻漏を採集し細菌培養を行つたが、通常白色葡萄状球菌、*Pasteurella* 属、*Proteus* 属が、又屢々 *Bacillus* 属が培養基に發育した。

治療の為時々鼻腔を洗滌しペニシリンを注射したが、治癒せずして症状は最後迄持続した。本

病は何時頃より発生したかは不明であるが、既に横浜に陸揚の際に鼻出血が気着かかれていたから、明に輸入前米国にいた時から既に罹患していたことが首肯せられる。

以上の所見により本病は臨床的に欧米における所謂萎縮性鼻炎即ち慢性化膿性出血性鼻炎と診断せられた。本病例は日本において1年半も飼育せられたにも拘らず、周囲の豚に伝染は見られなかつた。

(2) 性慾欠乏

豚は満2年4ヶ月にもなるに拘らず幼時より性慾が全く現れない。即ち発情せる牝豚を近附けるも毫も性的亢奮を起さずして、その挙動は中性である。人為的に陰茎を辛じて勃起せしめ精液を採集し得るが、その量は少くして、その中に生ける精子を認めるがその数が甚だ少い。該液を以て牝豚に対し人工授精を試したが、結果は全く陰性であつた。

治療の爲 Prehormone を多量に再三注射したが効力は絶無であつた。

さて本豚には以上の如く二つの症状があるが、その中性慾欠乏で種畜として役立たぬ為、当事者は大に失望した。周囲の一般技術者にはその原因として鼻腔疾患に着目し、その為嗅覚が消失し性慾の発動を害したものと思うものがあつて、人々の間に性慾欠乏と鼻腔疾患との原因的相互関係が問題となり、その解決は病理解剖学的検査に期待せられた。

IV. 病理解剖学的検査

各臓器は一般に發育良好で、脂肪組織の量は豊富であるが、決して肥胖症と云う程ではない。体重は 255 kg である。

鼻腔に在りては最も目に着く特異変状は甲介骨の萎縮欠損で、鼻道の形成なく鼻腔側壁は平坦である。但し鼻骨の上甲介櫛は存在し、その遊離縁は多少膨大する。篩骨には殆ど異常がない。鼻中隔軟骨は対照例に比し石灰沈着が著しい。鼻粘膜は多少肥厚し一二の豆状隆起を示し、表面に粘液を蒙るのが見られるが、出血や化膿は見られない。附近淋巴腺にも著変はない。

生殖器に在りては睾丸及び副睾丸は發育普通で、重量は右 425 g. 左 450 g. である。その実質の性状に異常を見ない。精囊はやや細小で、断面より流出する液体は正常なものに比し稀薄である。外部生殖器の發育は普通である。

一般内臓は健康で特記すべき変状なく、胃腸内には寄生虫も見られない。内分泌腺にも肉眼的には変状を見ない。

V. 細菌学的検査

前述の如く鼻漏につき長い期間に亘つて細菌検査を行い、培養法により殆ど毎常白色葡萄状球菌、*Proteus* 属、*Pasteurella* 属が、又時々 *Bacillus* 属が検出せられた。

解剖時には諸内臓及び睾丸からも細菌培養を行つたが、結果は陰性であつた。

VI. 病理組織学的検査

(1) 鼻 腔

一般鼻粘膜における最も顯著なる変状は小円形細胞（主として淋巴球）浸潤で、これは固有膜特にその表層に著明で、同様の細胞が血管周囲及び腺組織の間質内にも亦集簇するものがある。その他淋巴小節の肥大、固有膜結締織の増殖、血管壁の肥厚も認められる。表層の上皮は所々に剝離するが、これには技術の欠陥によるものもあろう。茲に特記すべきは粘液漿液腺組織の増殖的傾向で、所によりてはこれが著しく増殖し、肉眼にて粘膜の隆起として見えるものがある。

而して甲介骨の萎縮消失は本病の特徴であるから、萎縮の進行状態を形態学的に追究すれば興味あることと思うが、甲介骨は全く消失して検査出来ないので、鼻骨の上甲介櫛及篩骨前部にも多少萎縮性変化が波及して居ようと思ひ、これを検査した所が骨梁は短縮肥厚し、全容積は著しく縮小して見えるから、骨が萎縮に陥つてゐることは確かであるが、その組織的構造は正常である。故に本病における骨萎縮は単純萎縮に過ぎないものと考えられる。

(2) 生 殖 器

睾丸に在りては一般精細管は概して精子発生が甚だ微弱で、即ち所々に辛じて精子を発生しつつあるものを散見するに止りて、多くの精細管は精娘細胞の発生迄に止り、内腔は空虚か又は脱落せる小細胞及び円形細胞の集塊を含む。但し精細管の大きさは普通である。間質細胞は一見異常ないが、精査すれば対照に比しその数が多少少く、その大きさも幾分か小さいものが多い。これを要するに間質細胞は萎縮の傾向にあるが、決して著明なものではない。副睾丸に在りてはその管内に精子を含むものもあるが、その数が少くして全く空虚な管も多数存在する。摂護腺に在りては腺細胞が膨大淡染し、貯精嚢に在りては上皮の脊の高さが増している。

(3) 内 分 泌 腺

脳下垂体に在りてはブアン氏液固定 H. E. 染色標本として検するに、前葉の一侧半分が腫瘍組織に変化している。即ち該腫瘍組織の性質構造は前葉の生理的状态の面影を保有し、實質細胞は増殖が著しくして密に排列し、互に押合ひ紡錘形に伸び核も紡錘形を呈し、その原形質は赤いが同質性に淡く染色し、生理的の酸性色素嗜好細胞の如く赤く且つ濃く染まない。故に細胞は大體において主細胞に似たもので、酸性色素嗜好細胞とはやや異り、勿論塩基性色素嗜好細胞とは全く異なるものである。間質結締織は少量で、その中の血管の数は多くない。以上の病的組織と周囲の健康組織との境界は明瞭である。以上の如き状態であるから、これが腫瘍組織であることは明白で、主細胞より発生した腺腫と見做すべきであろう。本腫瘍の發育は緩慢又は停止したものの如くで、腫瘍の内部は壊死して吸収せられ、空洞を形成している。腫瘍以外の前葉組織には著変ないが、塩基性色素嗜好細胞が多少減数し、且つ主細胞との區別が多少不明瞭化しているようである。而して所々の腺胞内には膠様物が多数に認められる。脳下垂体の中葉及び後葉には変状を見ない。

その他甲状腺、副腎、睪臓ランゲルハンス島には特記すべき変状を欠く。

(4) その他の臓器

脳に在りては所々に特に延髄，アンモン角等に神経細胞の軽い退行性変化に陥れるものを散見するが，著明なる変状とは云い難い。間脳は脳下垂体と連絡して内分泌学的に働く部位であるから，特に注意して検査したが特別なる変状を見ない。又嗅脳嗅索にも鼻腔疾患と何等かの関係あらざるかを想定し，特に注意したが茲にも変状を見ない。

脾肝腎淋巴腺等の内臓にも特記すべき変状を見ない。

VII. 考 按

叙上の検査成績によつて本研究の眼目たる二つの疾病即ち鼻腔疾患と性慾欠乏との原因及び性質についていささか考按を試よう。

(1) 鼻腔疾患の診断

本疾病は欧米における所謂萎縮性鼻炎即ち慢性化膿性出血性鼻炎として余等は既に臨床的所見により推測出来たが，特に本病の特徴たる甲介骨萎縮消失の病理学的証明によりこれと断定すべきものである。

さて萎縮性鼻炎は往昔より欧米において知られ，最初よりこれが伝染病なりや否やについて議論が分れていたが，近来 Jones, Schofield, Spindler, Shorb & Hill, Switzer 等の報告を通覧するに，本病は鼻粘膜及び甲介骨の乳剤の接種により幼豚に伝染せしめ得るもので，病竈には Virus 或は Rickettsia, 細菌又は原虫の存在が証明せられたが，これ等の微生物は二次的感染のものが多いらしく，何が真の一次的病原体なるか未だ定説は無いようである。余等の細菌検査の成績では葡萄状球菌が高率に証明せられたが，米国においては化膿杆菌が高率に検出せられているが，余等の場合にこれと異なる成績に出たのは何故であろうか。病理組織学的検査では本病の重要病変たる甲介骨の萎縮は粘膜の炎症性変化の結果とは認め難く，甲介骨が粘膜と同様に一次的病原体により直接に侵襲せられた結果発生したもので，かかる病変は細菌や原虫に因る変状とは認め難く，矢張り Virus 又は Rickettsia を原因として考えるのが最も適當のように思われる。

これを要するに余等の貧弱なる研究によりては勿論病原体は不明なるも，文献によつて本病が伝染病なることは殆ど確実のようである。果して然らば本病豚がわが国において1年半も飼養せられたにも拘らず，周囲の豚に伝染しなかつたのは伝染力が緩慢薄弱なる為であろう。

(2) 性慾欠乏の原因

由来性慾欠乏は色々な原因から来るであろうが，実際に本例における性慾欠乏の原因として疑われるものは脳下垂体前葉の病変のみである。権威ある成書を繙くに脳下垂体前葉の機能低下は発情障害を来たすもので，具体的に云えば脳下垂体前葉の主細胞性腫瘍発生及び塩基性色素嗜好細胞の減少の如き病変により生殖器萎縮性肥胖症 (Fröhlich 1901) を発し，この場合必ずしも肥胖症を伴わずして生殖器萎縮の症状のみを発生することもあることは定説である。例つて余等の検査成績を見るに脳下垂体前葉の変状は著明なる主細胞性腺腫発生である。かくも著明なる変

状であるから、文献の教える所に従いこれを性慾欠乏の原因として認めるに充分である。なお本例には塩基性色素嗜好細胞の減数も認められ、これも原因の一部に参加していると思われるが、該変状は軽度であるから、これは原因として重視するには足りないであろう。而して睾丸の間質細胞の萎縮も見られるが、余りに軽度であるから、原因として重視するには足らなく、且つこれは脳下垂体病変の結果發生したものに過ぎないものと解せられよう。これを要するに性慾欠乏の原因は主として脳下垂体前葉の病変即ち主細胞性腺腫發生にあると認められる。而して本腫瘍は發生後陳旧で、幼時より發生したものであるが、この点は豚が幼時より性慾の發現を來たさなかつた点を説明するに適當であろう。

さて豚のみならず一般家畜において本例の様な病例の報告は余等の寡聞にしてこれを知らないが、単に臨床的に余等の例と類似の病例は時々存在するものの如くで、近時古野氏は豚の例を報告した。又森氏は緬羊の交配不能の5例を報告したが、その中の4例は一時的疾病の結果で、唯1例が余等の例に似たものである。該例及び古野氏の例を病理組織学的に脳下垂体を検査すれば、変状が見られるのではあるまいかと思われる。

(3) 両疾患は関連性ないこと

本例の生前においてその周囲の畜産技術家及び獣医には鼻腔疾患が原因でその結果性慾欠乏を來させるものと主張するものが多くして、これ等両疾患の發生的相互關係が問題となつたことは前にも述べた。余等も鼻腔疾患の為嗅覺を障碍し、性慾の發動に多少の障碍を与えるが如きことは考えたが、性慾欠乏の主要原因が茲にあるとの學術的根拠は無いのである。實際において萎縮性鼻炎は米国において多数觀察せられたが、これにより性慾欠乏を招いた例の記載は見ない。これを要するに性慾欠乏と萎縮性鼻炎とは無關係の偶然の併發としか思われぬ。

結 論

米国からの輸入牡豚パークシャー種で、慢性の鼻腔疾患と性慾欠乏とを發した一例を検査して下の結論を導いた。

1. 鼻腔疾患は欧米において知られている所謂萎縮性鼻炎と決定せられた。豚は輸入前米国において發病したものである。この為豚は慢性の化膿性粘液性出血鼻漏を排し、病理解剖学的に鼻粘膜の慢性カタル及び甲介骨の萎縮消失を認めた。細菌学的に鼻漏から *Staphylococcus*, *Pasteurella*, *Proteus* 時々 *Bacillus* を証明した。
2. 性慾欠乏は幼時からのもので、睾丸は普通大であるが、精子の發生が極めて貧弱である。病理学的検査の結果性慾欠乏の原因は主として脳下垂体前葉の病変にあることが判明した。脳下垂体前葉の病変は主細胞性腺腫發生で、前葉の半分は腫瘍組織に変化している。
3. 豚の全身の發育及び栄養は可良である。
4. 上記両疾患は偶然の併發で相互に發生的關係は無い。

終に臨み材料提供に御尽力下された鹿児島市鴨池種畜場宮内泰千代技師に対し謝意を表する。

文 献

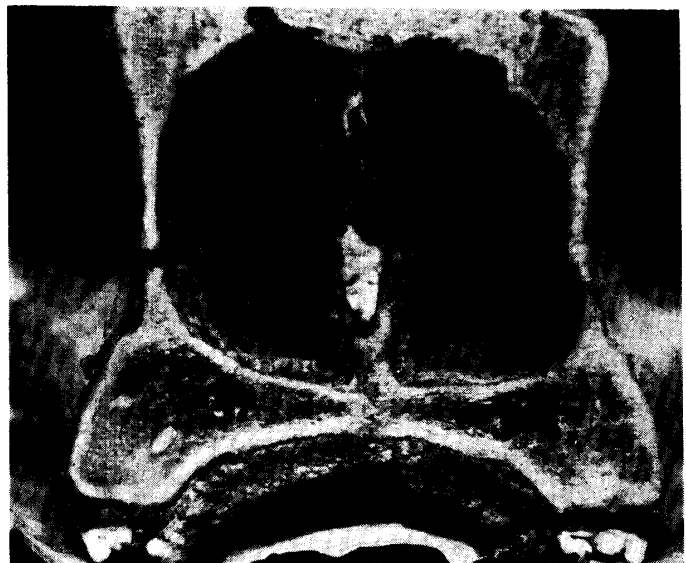- Schofield & Jones: J. Amer. Vet. Ass., **116**, 875, (1950): 120-123.
Jones: J. Amer. Vet. Ass., **121**, 906, (1952): 192-194.
Spinder, Schorb & Hill: J. Amer. Vet. Ass., **122**, 912, (1953): 151-157.
Switzer: J. Amer. Vet. Ass., **123**, 916 (1953): 45-47.
Furuno: J. Vet. Med (Japan), 91, (1951): 625-626.
Mori: Jap. J. Zotech. Sci., **23**, 1, (1952): 1-4.

Fig. 1.




Boar affected by atrophic rhinitis showing nasal hemorrhagic discharge on the floor.

Fig. 2.



Transverse section of the nasal cavities of above case, showing atrophic disappearance of the nasal turbinate bones.

Fig. 3.



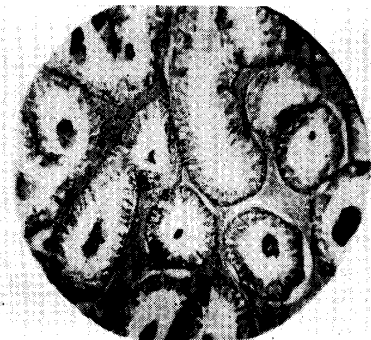
Tumor tissue occurred in hypophyseal
anterior lobe
(high magnification, H. E. Stain)

Fig. 4.



Ditto tissue, showing necrosis.

Fig. 5.



Testis tissue, showing no changes except
weakness of spermatogenesis.

RÉSUMÉ**On Atrophic Rhinitis and Sexual Disinclination due to Hypophyseal Lesion occurred in a Boar**

Daishiro NIIMI, Masayasu KAWABE, Shigeyuki HAYASHIDA
Isaburo KOUNO, and Chuhei YAMAUCHI

We met with a case of the boar affected by strange nasal disease in this country and sexual disinclination from unknown cause. This animal is 2 years and 4 months old Berkshire breed. It was imported from the United States 1.5 years ago to use as the breeding animal, but it fell into disuse regretfully on account of sexual disinclination and was killed on June 23, 1952 for the purpose of our pathological and bacteriological investigations. The results obtained by us are as follows.

1. Both growth and nutrition are good.
2. The nasal disease has been diagnosed as so-called atrophic rhinitis known in Europe and America. It is evident that the disease had occurred in America before imported to Japan.

The only clinical symptom is the mucous, purulent and hemorrhagic nasal discharge of large quantity.

The pathological findings consist of chronic catarrh of the nasal mucosa and disappearance of the turbinate bones due to severe atrophy. The bacilli demonstrated by bacteriological examination on the nasal discharge are *Staphylococcus*, *Pasteurella*, *Proteus*, *Bacillus* etc.

3. However, the cause of sexual disinclination was obscure while alive, it is explicated by the pathological examination that the tumor formation in the hypophyseal anterior lobe must be recognized as the cause. This tumor is arisen from the chief cells. Half of the anterior lobe is occupied by the tumor tissue.

The testes show no changes except weakness of spermatogenesis. Clinically the boar was impotent perfectly in spite of its vigour.

4. It is exact that above both diseases have no mutual causal relationship.