

## 大腿神経より発生した後腹膜神経鞘腫の1例

著者	内倉 敬一郎, 桑畑 太作, 鈴東 昌也, 前田 哲, 塗木 健介, 小倉 芳人, 夏越 祥次
雑誌名	鹿児島大学医学雑誌=Medical journal of Kagoshima University
巻	63
号	1
ページ	7-11
別言語のタイトル	A Case of Retroperitoneal Neurilemmoma Arising from the Femoral Nerve
URL	<a href="http://hdl.handle.net/10232/14457">http://hdl.handle.net/10232/14457</a>

## 大腿神経より発生した後腹膜神経鞘腫の1例

内倉敬一郎, 桑畑 太作, 鈴東 昌也, 前田 哲, 塗木 健介, 小倉 芳人, 夏越 祥次\*

国立病院機構南九州病院外科, 鹿児島大学大学院医歯学総合研究科腫瘍制御学・消化器外科学\*  
(原稿受付日 2011年1月27日)

### A Case of Retroperitoneal Neurilemmoma Arising from the Femoral Nerve

Keiichiro UCHIKURA, Taisaku KUWAHATA, Masaya SUZUHIGASHI, Satoru MAEDA,  
Kensuke NURUKI, Yoshito OGURA, Shoji NATSUGOE\*

Department of Surgery, Minamikyushu National Hospital,  
Department of Surgical Oncology and Digestive Surgery, Kagoshima University School of Medicine\*

#### Abstract

A 61-year-old woman was referred to our hospital because abdominal ultrasonography performed at a previous clinic during treatment for enteritis revealed a mass in the right lower abdomen. A retroperitoneal tumor between the iliac muscle and the greater psoas muscle was diagnosed by various examinations, and tumor resection was performed. The retroperitoneal tumor was identified by laparoscopy. A femoral nerve 7-mm in diameter extending above and below the tumor was confirmed after removal of tissues surrounding the tumor, which led to the diagnosis of femoral neurilemmoma. Because there was no invasion of the tumor into the surrounding tissues, enucleation of the tumor was performed. Nerve fibers in the surrounding tissues were preserved as far as possible, but the patient was required to perform rehabilitation exercises for postoperative perception and motor disorders. Few reports on the retroperitoneal neurilemmoma primary in the femoral nerve have been published. We report a case of retroperitoneal neurilemmoma in which laparoscopic surgery was useful for diagnosis and some literature reviews.

**Key words:** Retroperitoneal neurilemmoma, femoral nerve, laparoscopic surgery

#### 緒 言

後腹膜腫瘍の中で神経鞘腫は稀な疾患ではないが、大腿神経といった発生母神経を同定し得ることは少ない。今回、われわれは腹腔鏡下に大腿神経原発の腫瘍と診断し得た、後腹膜に発生した大腿神経原発神経鞘腫を経験したので、若干の文献的考察を加えて報告する。

#### 症 例

**患 者:** 61歳, 女性。

**主 訴:** 下腹部腫瘍

**家族歴, 既往歴:** 特記すべきことなし。

**現病歴:** 腹痛, 血便にて近医を受診し腸炎の診断にて加療。腹部超音波検査で右下腹部腫瘍指摘され, 当院を紹介受診し, 精査目的にて入院となった。

**入院時現症:** 身長147cm, 体重50kg, 血圧142/84 mmHg, 脈拍71回/min整, 貧血, 黄疸無し。腹部には明らかな腫瘍や表在リンパ節は触知されなかった。下肢の知覚異常, 運動異常は認められなかった。

**入院時検査所見:** 末血ではRBC 352万/ $\mu$ l, Hb 11.6g/dl, Ht 34.1%と軽度の貧血が認められた。生化学検査,

連絡先: 内倉敬一郎

住所: 〒899-5293 鹿児島県始良市加治木町木田1882 国立病院機構南九州病院外科

電話番号: 0995-62-2121

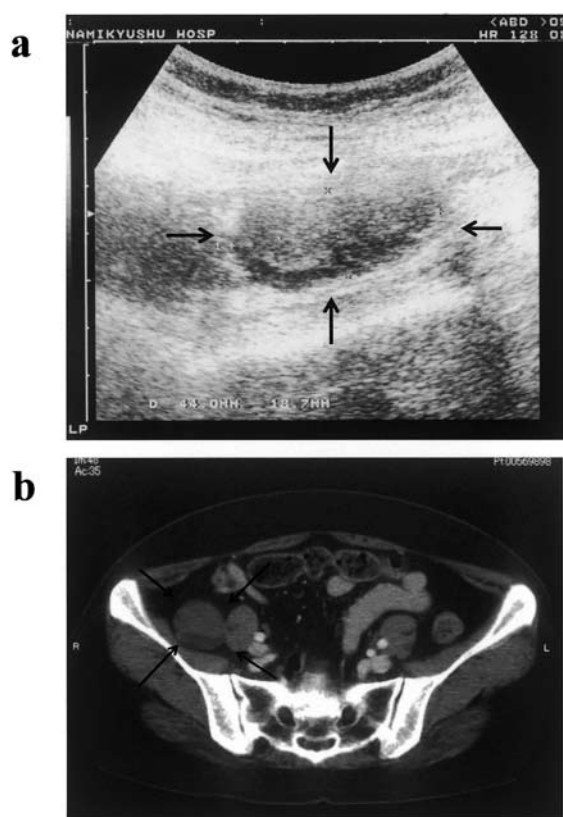


Fig. 1. a) Abdominal US findings : US revealed a low echoic tumor (arrows) in the right retroperitoneal area. b) Abdominal CT findings : Contrast-enhanced CT scan showed a well-defined round mass (arrows) on the right iliopsoas muscle. The mass was enhanced homogeneously.

検尿には異常は認められなかった。また腫瘍マーカーは CEA 1.4ng/ml, CA19-9 6.0ng/ml と正常範囲内であった。

**腹部超音波検査所見**：回盲部尾側に44×32×31mm大の表面平滑、境界明瞭で、内部均一な類円型の低エコー腫瘍が認められた。呼吸性移動なく、後腹膜腫瘍と考えられた (Fig. 1a)。

**腹部CT検査所見**：回盲部尾側の大腰筋と腸骨筋内側に3cm大の辺縁整な類円型腫瘍が認められ、腫瘍は比較的均一な造影効果を認めた。また腸管、腸腰筋等の周囲臓器との連続性は認められなかった (Fig. 1b)。

**腹部MRI検査所見**：回盲部尾側にT1強調像で低信号、T2強調像で高信号の腫瘍が認められた。腫瘍尾側には神経と思われる索状物との連続性も認められた (Fig. 2)。

**Gaシンチグラム**：異常集積像は認められなかった。

**大腸内視鏡検査所見**：回盲部に異常所見は認められなかった。

**腹部血管造影検査所見**：腫瘍濃染像や腫瘍栄養血管は認められなかった。

以上より後腹膜腫瘍の診断にて手術施行した。

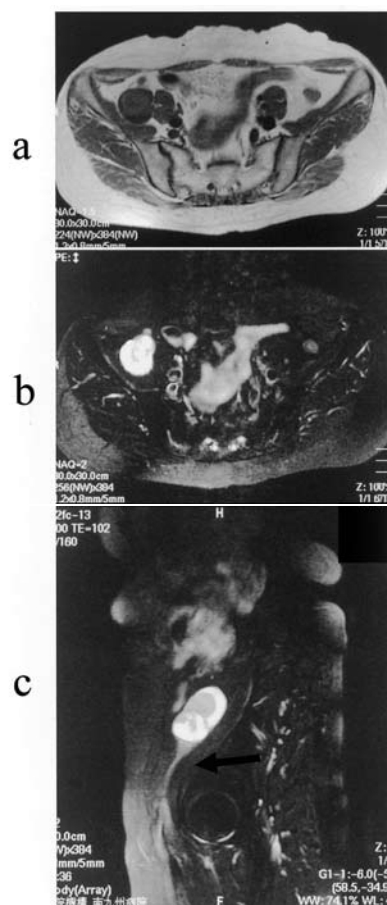


Fig. 2. Abdominal MRI findings : a) b) The tumor showed low intensity on T1WI, high intensity on T2WI. c) On sagittal section the tumor connected with funicular tissues (arrow).

**手術術式**：全身麻酔下仰臥位にて、臍上に12mm、右季肋下に12mm、左下腹部に5mmのトロカールをそれぞれ挿入し、経腹アプローチにて右骨盤内を観察した。右腸骨稜部後腹膜に、ウズラ卵大の腫瘍が認められ、周囲組織への浸潤は認められなかった。腫瘍を周囲組織より剥離し、腫瘍の頭側と尾側に連続する直径7mmの索状物が確認出来たため、大腿神経由来の腫瘍と診断した。腫瘍は被膜に覆われ良性腫瘍と考えられたため、小開腹下に神経幹外膜を縦切開し腫瘍核出を施行し、神経線維束は可及的に温存した。手術時間は195分、出血量は100gであった (Fig. 3)。

**摘出標本肉眼所見**：腫瘍は3.5×3.5×3.0cm、表面平滑で白色の被膜に包まれ、断面は充実性であった (Fig. 4a, b)。

**病理組織学的所見**：紡錘形細胞が柵状配列を形成し増殖しており、細胞異型や核分裂像などの悪性所見は認められず、線維性被膜に完全に被包された腫瘍で、Antoni A型の良性神経鞘腫と診断された (Fig. 4c)。

**術後経過**：術直後より大腿前面の知覚低下と大腿四頭

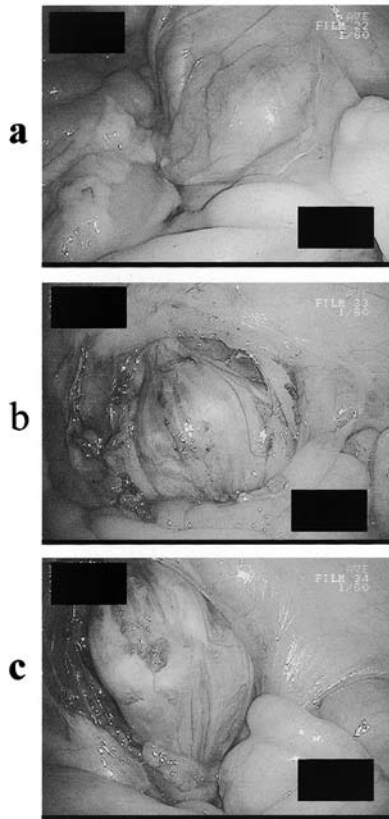


Fig. 3. Laparoscopic findings : a) The tumor measured 40mm and was located in the retroperitoneal area and on the right iliopsoas muscle. b and c) The tumor connected with funicular tissues both upside and downside.

筋の筋力低下を認めたが、リハビリテーションにて術後約1年で症状は軽快した。術中所見、術後の知覚、運動障害より右大腿神経より発生した良性の神経鞘腫と診断した。術後5年経過し再発を認めていない。

### 考 察

神経鞘腫は末梢神経のSchwann細胞に由来する腫瘍で、頭頸部・四肢・体幹部といった体表部の末梢神経に好発するため<sup>1)</sup>、その多くは発生母神経を同定できることは少ない。本症例は大腿神経の走行に一致する神経様の索状物が確認でき、術後に大腿神経支配領域の知覚・運動障害が認められたことより大腿神経由来の腫瘍と考えられた。大腿神経原発神経鞘腫の本邦報告例は稀で、河村ら<sup>2)</sup>が集計した20例の他に、医学中央雑誌で検索し得た4例<sup>3)-5)</sup>と自験例を含め25例であった。本邦報告25例の内訳は、年齢は17-84歳(平均55.4歳)、性別は男性10例・女性15例、腫瘍占居部位は左14例・右11例、腫瘍最大長径は1.7-30cm(平均8.1cm)で、特徴的な傾向は認められなかった。

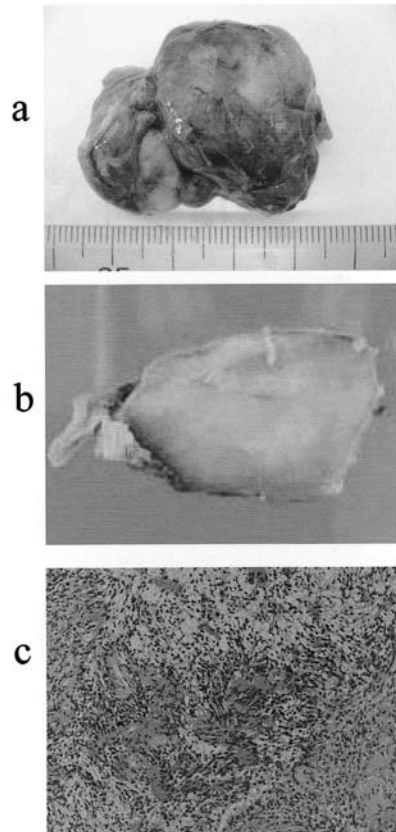


Fig. 4. a) b) Macroscopic findings : The tumor was 3.5×3.5×3.0 cm in size and had relatively smooth capsule. c) Histological findings of the tumor : Schwannoma Antoni type A had densely cellular areas with slender spindle cells with palisading nuclei. (HE staining, x100)

神経鞘腫の診断にはUS・CT・MRIによる検査が有用と考えられる。小さい腫瘍では軽度の造影効果を持つ充実性腫瘍像を呈し、腫瘍の増大に伴い出血壊死をきたし嚢胞化する傾向が多いと報告されている<sup>6)</sup>。そのため、超音波では境界明瞭な低エコー腫瘍として、CTでは内部に多房性あるいは単房性の低吸収域の像を持つ境界明瞭な円型腫瘍として、MRIではT1強調像にて低信号を、T2強調像にて高信号を呈することが多い<sup>7)</sup>。本症例は嚢胞化が認められなかったため、均一な造影効果を持つ境界明瞭な腫瘍として描出された。また本症例と同様に、MRIにて腫瘍と連続する索状物を認め、神経原性腫瘍が疑われた報告もある<sup>8)-10)</sup>。

治療については、無症状で、術前診断が可能であれば必ずしも手術の対象にはならない。しかし、術前に確定診断を得ることが困難であるため、診断と治療の目的で切除術が行われることが多い。神経鞘腫の多くは良性腫瘍であるため、まずは機能温存を考え腫瘍核出術(神経線維温存)が考慮されるべきである。本症例のように大腿神経由来の場合、大腿神経を切断するとその神経障害

は重篤である。症状は大腿前面から下腿内側にかけて知覚障害や・大腿四頭筋・縫工筋の運動麻痺による膝関節伸展障害・歩行障害が出現し、階段昇降が不自由となる<sup>11)</sup>。本症例では腫瘍核出術を施行したが、それでも術後1年にわたりリハビリを要した。したがって、原発母神経を同定し温存することや、術後早期のリハビリにより神経回復までの筋萎縮を予防することが重要と考えられた。また悪性と考えられる神経鞘腫に対しては、原発母神経を含めた腫瘍の完全切除が重要となり、大腿神経を完全切断する可能性もある。その場合には早期に神経縫合術・神経移植術を検討する必要がある<sup>12)</sup>。

今回我々は、診断・治療をかねて腹腔鏡手術を施行した。診断については、腫瘍部が拡大視され観察が容易であり、手術操作にて過度の力がかかりにくく原発母神経を損傷することも少ないと考えられ有用と思われた。後腹膜の神経鞘腫に対する鏡視下手術について、前澤ら<sup>13)</sup>・重河ら<sup>14)</sup>の報告に自験例を含め18例が認められた。自験例以外は大腿神経由来ではないが、腫瘍最大径は1.3-9.5cm(平均5.0cm)であった。手術時間は85-295分(平均199.7分)、出血量は少量~200gであった。また腫瘍へのアプローチは後腹膜径路9例、経腹膜径路9例であり、アプローチによって腫瘍径・手術時間・出血量に有意差は認められなかった。腫瘍へのアプローチに関して、妹川ら<sup>15)</sup>は後腹膜径路では60mmを超えると手術操作が困難となるため、大きな腫瘍では経腹膜径路を選択したほうがよいと報告している。何れの報告も少量の出血で、在院日数も短く、鏡視下手術は患者のQOLの向上に貢献していたと思われる。

後腹膜原発の神経鞘腫において悪性度を見てみると、悪性の頻度は1.7~31.1%<sup>11)16)17)</sup>と報告により様々で一定の見解を得ていない。また再発に関しても組織学的に良性と診断されても94例中4例(4.3%)に再発が認められたとの報告<sup>18)</sup>がある一方、手術摘出により腫瘍残存のない良性腫瘍には再発を認めなかったとの報告もある<sup>11)</sup>。近年はFDP-PETにおいて良悪性病変の鑑別精度を上げる試みがなされているが、すべての神経鞘腫が高集積を示すわけではなく<sup>19)</sup>、現時点では画像による良悪性の鑑別は困難と思われる<sup>16)</sup>。本症例では病理検査・術後5年無再発であることより良性の神経鞘腫と考えられた。

## 結 語

腹腔鏡下に腫瘍摘出し神経温存し得た後腹膜の大腿神経原発神経鞘腫の1例を経験したので、若干の文献的考察を加えて報告した。

## 引用文献

- 1) Das Gupta TK, Brasfield RD, Strong EW, Hajdu SI. Benign solitary schwannomas (neurilemmomas). *Cancer* 1969; 24: 355-366
- 2) 河村史朗, 西向有沙, 安田貴志, 島田悦司, 奥村修一. 神経を温存して摘出した大腿神経原発後腹膜神経鞘腫の1例. *日臨外会誌* 2009; 70: 583-587
- 3) 有野浩司, 根本孝一, 土原豊一, 岡林俊貴, 中道憲明, 富士川恭輔. 鼠径部catchingを呈した大腿神経鞘腫の1例. *関東整災外会誌* 2003; 34: 287
- 4) 平野雅幹, 渡邊樹一, 有野浩司, 尼子雅敏, 岡林俊貴, 津田悦史ほか. 大腿神経より発生した後腹膜神経鞘腫の2例. *関東整災外会誌* 2009; 40: 89
- 5) 羽中田紘司, 三井文彦, 赤池英憲, 坂井威彦, 千須和寿直, 宮沢正久ほか. 大腿神経より発生した神経鞘腫の1例. *臨外* 2009; 70: 3465
- 6) 呉成浩, 山内晶司, 佐藤榮作, 荻原菜緒. 嚢胞所見を呈した腓神経鞘腫の1例. *日臨外会誌* 2001; 62: 2780-2784
- 7) 右田敦, 北浦実, 菊川浩明, 池田和義, 原一正, 吉田正貴ほか. 後腹膜神経鞘腫の1例とそのMRI所見の検討. *西日泌* 1997; 59: 925-927
- 8) 細野竜司, 関野昌宏, 清水幸雄, 後藤全宏, 今井直基. 大腿神経より発生した後腹膜神経鞘腫の1例. *日臨外会誌* 1993; 54: 783-786
- 9) 松尾朋博, 大仁田亨, 今里祐之, 山田潤. 顕微鏡下手術を用い神経温存可能であった後腹膜神経鞘腫の1例. *泌紀* 2006; 52: 707-709
- 10) 馬場秀文, 田中克典, 菅重尚, 三浦弘志, 今井裕, 佐藤秀昭. MRI検査で発生部位を推定しえた後腹膜神経鞘腫の1例. *臨外* 1998; 53: 1347-1357
- 11) 成田洋, 高橋広城, 中村司, 羽藤誠記, 伊藤昭敏, 中村滋. 大腿神経より発生した後腹膜神経鞘腫の1例. *日臨外会誌* 2000; 61: 2513-2518
- 12) 村上英彰, 根本孝一, 川口雅久, 信田益宏, 土原豊一, 藤川恭輔. 大腿神経に発生した神経鞘腫切除後に生じた長大な神経欠損に対し腓腹神経移植術を施行した1例. *関東整災外会誌* 2001; 32: 197-201
- 13) 前澤卓也, 成田充弘, 佐野太一, 影山進, 岩城秀出, 岡田裕作. 腹腔鏡下に摘出した後腹膜神経鞘腫の1例. *泌紀* 2009; 55: 129-131
- 14) 重河嘉靖, 小林康人, 東口崇, 山本基, 落合実, 辻毅. 傍大動脈領域にみられた交感神経由来の後腹膜神経鞘腫の1例. *日臨外会誌* 2009; 70: 2525-2530
- 15) 姉川泉, 川越伸俊, 菊池英維, 江口善朗, 松岡啓,

野田進士. 後腹膜鏡下に摘出した後腹膜神経鞘腫の1例. 西日泌2001;63:491-494

- 16) 阿部元輝, 中谷敦幾, 堀口裕司, 二瓶和喜. 巨大後腹膜神経鞘腫の1例. 日臨外会誌 2000;61:1325-1331
- 17) 及川哲郎, 綿引元, 相羽英雄, 多々見光仁, 吉村誠, 相羽公則. MRIで観察しえた後腹膜神経鞘腫の1例. 臨放 1991;36:283-286
- 18) 奥村哲, 吉田和弘, 西村泰司, 平沢精一, 金森幸男, 秋元成太. 後腹膜悪性神経鞘腫の1例. 泌紀 1984;30:235-247
- 19) 山川俊紀, 泉貞言, 徳毛誠樹, 岡智, 大橋龍一郎, 塩田邦彦. 総肝動脈神経叢由来の後腹膜神経鞘腫の1例. 日臨外会誌 2008;69:2702-2707