

小肝細胞癌の肉眼型分類からみた腫瘍特性：細胞増殖能とDoubling Timeの観点から

著者	上野 真一, 迫田 雅彦, 飯野 聡, 蔵原 弘, 南 幸次, 安藤 慶, 又木 雄弘, 喜島 裕子, 前村 公成, 大脇 哲弘, 北園 正樹, 石神 純也, 新地 洋之, 夏越 祥次
雑誌名	鹿児島大学医学雑誌=Medical journal of Kagoshima University
巻	63
号	2
ページ	31-35
別言語のタイトル	Tumor cell proliferation and doubling time of small nodular hepatocellular carcinoma based on gross classification
URL	http://hdl.handle.net/10232/14460

小肝細胞癌の肉眼型分類からみた腫瘍特性：細胞増殖能と Doubling Time の観点から

上野真一, 迫田雅彦, 飯野 聡, 蔵原 弘, 南 幸次, 安藤 慶, 又木雄弘, 喜島裕子,
前村公成, 大脇哲弘, 北藪正樹, 石神純也, 新地洋之*, 夏越祥次

鹿児島大学大学院医歯学総合研究科腫瘍制御学消化器外科, 鹿児島大学医学部保健学科*

(原稿受付日 2011年2月28日)

Tumor cell proliferation and doubling time of small nodular hepatocellular carcinoma based on gross classification

Shinichi Ueno, Masahiko Sakoda, Satoshi Iino, Hiroshi Kurahara, Koji Minami,
Kei Andou, Yukou Mataka, Yuko Kijima, Kosei Maemura, Tetsuhiro Owaki,
Masaki Kitazono, Sumiya Ishigami, Hiroyuki Shinchi* and Shoji Natsugoe

Department of Surgical Oncology and Digestive Surgery,

*School of Health Sciences, Kagoshima University Faculty of Medicine

Kagoshima University Graduate School of Medical and Dental Sciences

Abstract

It is reported that gross classification of hepatocellular carcinoma (HCC) is associated with tumors' malignant behavior. We studied the characteristics and differences between two types of gross classification of HCCs (i.e. Boundary type: single nodular HCC; Nonboundary type: single nodular with extranodular growth, confluent multinodular, and invasive HCCs) by using MIB-1 labeling index (LI) and tumor volume doubling time (DT).

The DT of 87 HCCs, less than 5 cm in diameter at the start of the observation period, was calculated based on ultrasonographic images. The natural progression of the lesions were observed during 1 month or more. Regarding MIB-1 labeling index (LI) of the 87 lesions, we performed immunohistochemical staining (ABC method) with the MIB-1 monoclonal antibody using paraffin-embedded sections obtained by liver resection.

The incidence of micrometastasis in the resected sections and the postoperative recurrence ratio were clearly higher in the nonboundary type (n=19) than in the boundary type (n=68). MIB-1 LI and DT were 12.1 +/- 1.3% (mean +/- SE) and 274.8 +/- 36.2 days in the boundary type and 14.2 +/- 2.0% and 103.9 +/- 13.4 days in the nonboundary type. A significant difference of DT was noticed between the 2 groups.

These results showed that the nonboundary type HCCs included tumors with rapid growth more than those in the boundary type. Calculating DT would assist in distinguishing gross classification preinterventionally and in determining suitable therapy such as liver resection and ablation.

Key words: Hepatocellular carcinoma, MIB-1, Doubling time, Gross classification, Anatomic resection

別冊請求先：上野真一

鹿児島大学大学院医歯学総合研究科腫瘍制御学消化器外科

TEL : 099-275-5361, FAX : 099-265-7426

ueno1@m.kufm.kagoshima-u.ac.jp

はじめに

肝細胞癌 (Hepatocellular carcinoma, HCC) は、その肉眼型により悪性度が異なることが指摘されている¹⁾²⁾。われわれも小型HCCについて日本肝癌取り扱い規約に従い、小結節境界不明瞭型と単純結節型をBoundary typeとし、また単純結節周囲増殖型、多結節癒合型と浸潤型をNonboundary typeとして2群に分類したところ、後者で微小転移 (病理学的門脈侵襲や肝内転移) の頻度が有意に高く、また主結節から遠方まで進展していることなどを報告してきた³⁾。今回、この2群の性状について、腫瘍細胞増殖能と腫瘍倍加速度の観点から検討を加えた。

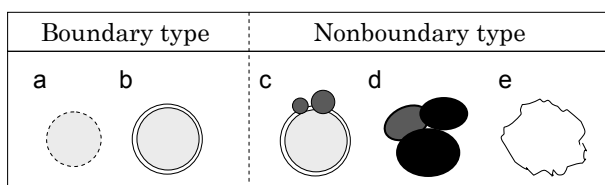
対象と方法

1990年から1997年までの初回HCC切除例中、腫瘍径5 cm以下の87例を対象とし、これらをその切除標本肉眼分類に従いBoundaryとNonboundary typeの2群に分類した³⁾ (Fig. 1)。全症例の平均年齢は61.2歳で、平均腫瘍径は2.8 cmであった。病理学上、門脈侵襲 (portal vein involvement, vp) は20% (17/87)、肝内転移 (intrahepatic metastasis, im) は30% (28/87)、また被膜浸潤は69% (52/75) に認められた。なお今回の検討では、Boundary typeは単純結節型のみであった。術式では、部分切除または亜区域切除が54例に、1または2区域切除が33例に行われた。術後5年目までの観察期間で、術後再発は58例 (67%) にみられた。

検討項目

① 画像所見からの腫瘍倍加速度

1カ月以上の間隔をおいた2時点 (多くはHCC診断時と手術直前) に行われた腹部超音波所見より、以下の式により腫瘍倍加速度 (doubling time, DT) を算出した⁴⁾。



- a: vaguely nodular type
 b: single nodular type
 c: single nodular type with extranodular growth
 d: confluent multinodular type
 e: invasive type

Fig. 1. Gross classification of hepatocellular carcinoma (HCC) nodules.

Equation for Doubling time = $Ti \times \log 2 / 3 \times \log (Di / Do)$

Ti = interval time; Di = initial diameter; Do = final diameter.

② 組織学的検討

癌部についてKi67モノクローナル抗体 (コスモ・バイオ, 東京) を用いABC法により免疫組織学的染色を行い、MIB-1 labeling index (MLI) を測定した。MLIは癌先進部の細胞1000個をカウントし、その中で褐色に核染色された細胞の割合を%で算出した⁵⁾。

肝非癌部の炎症や線維化の状態については、Hepatitis activity index (HAI) scoreにより数値化した。また同一症例内で、vpもしくはimのみられた場合を微小転移陽性とした。

③ 統計学的検討

数値はMean ± SEで表わした。統計学的検討は標本間でF検定を行い、等分散が認められればStudent t-testを、等分散が認められない場合にはMann-Whitney U testを用いた。また必要により χ^2 検定を行い、個々の検討でP<0.05を以て有意と判断した。

結 果

2群の宿主側因子や治療側因子に明らかな差はみられなかった (Table 1)。腫瘍径にも明らかな差はみられなかったが、微小転移頻度は明らかにNonboundary typeで高かった (Table 2)。さらにMLIの平均値は、Boundary type 12.1 ± 1.3%, Nonboundary type 14.2 ± 2.0%で、有意な差異はみられないものの (P=0.6)、Nonboundary typeが高値であった。さらにDTについては、Boundary type 274.8 ± 36.2日、Nonboundary type 103.9 ± 13.4日であり、明らかにNonboundary typeが早かった (Fig. 2)。また、再発率ならびに無再発期間中央値は、Boundary type : 60.3% (41/68) かつ779日、Nonboundary type : 89.5% (17/19) かつ542日、Nonboundary typeが不良であった。

考 察

HCCのような膨張性発育型の腫瘍は、増殖能が高い例では逆に内部壊死もきたしやすく、常に細胞増殖能とDTが連動しているわけではない。そこで、今回の検討は壊死所見をみることの比較的少ない5 cm以下の小型HCCに絞って行った。

本検討では、腫瘍径や治療側因子に明らかな違いがないにもかかわらず、Nonboundary typeでは細胞増殖能が高いものが多く、また術前1カ月以上の間隔でみ

Table 1. Patient- and treatment-related factors in both types of HCC

Variable	Boundary (n= 68)	Nonboundary (n= 19)	P value
Age	62.0 ± 1.0	61.3 ± 1.4	0.78
Sex	54/14	18/1	0.11
Hepatitis related virus B / C / None	42/18/8	14/3/2	0.59
Liver Damage A / B	56/12	15/4	0.65
HAI score	8.2 ± 0.38	8.5 ± 0.6	0.72
Surgical procedure Anatomic/Nonanatomic	34/34	9/10	0.88
Blood loss (ml)	1580 ± 340	1220 ± 280	0.46

Values are mean ± S.E.

Table 2. Tumor characteristics and recurrence after liver resection in both types of HCC

Variable	Boundary	Nonboundary	P value
Tumor size (mm)	2.8 ± 0.1	2.6 ± 0.2	0.46
Micrometastasis (%)	26.4	63.2	< 0.01
MIB-1 LI (%)	12.1 ± 1.3	14.2 ± 2.0	0.60
DT (day)	275.9 ± 41.3	106.8 ± 20.9	0.04
Recurrence rate after LR (%)	60.3	89.5	0.02
Disease-free interval Median (days)	779	542	0.02

Values are mean ± S.E.; LR, liver resection

たDTの早いものが有意に多く認められた。今回の検討でも再確認されたようなNonboundary typeの術後再発率の高さや無再発期間の短さにも、このような腫瘍特性の差異が関係しているものと考えられる。DTに関してYokoyamaら⁶⁾は、肝切除HCCでは273.8±79.1日であるが、免疫抑制剤使用の肝移植再発例では37-44日程度に早まることを報告している。われわれの測定したBoundary typeの平均値はその肝切除HCCとほぼ一致し、またNonboundary typeが、肝移植再発例と切除例の中間値を示した事実は興味深い。

一方、Saitoら⁵⁾は、21HCC結節のDTが207.5±162.6日、MLI (平均値11.8±6.1%)との間に有意な相関が

みられたことを報告しているが、本検討では、その傾向 (P=0.12) は認められたものの有意ではなかった。興味深い報告としてYamagataら⁷⁾は、2 cm以下HCCにおいてhyperechoicとhypoechoicなHCCを比較し、前者のMLIが有意に低く (4.2 vs 8.9%)、DT上も緩徐な発育を示したことを報告している (1403 vs 56日)。早期の高分化なHCCは脂肪化に富むものも多く、このUS上の違いも腫瘍増殖能を測る1つの指標と思われる。

KosugeやMakuuchiら^{8) 9)}により系統的肝切除の有用性が示されて以来、われわれもまた特にNonboundary typeの制御には、系統的切除が有用であることを報告している³⁾。Nonboundary typeの単純結節周囲増殖

Ann Surg 2005; 242:252-259.

- 10) Arii S, Tanaka J, Yamazoe Y, Minematsu S, Morino T, Fujita K, et al. Predictive factors for intrahepatic recurrence of hepatocellular carcinoma after partial hepatectomy. *Cancer* 1992; 69:913-919.
- 11) Takayama T, Makuuchi M, Hirohashi S, Sakamoto M, Yamamoto J, Shimada K, et al. Early hepatocellular carcinoma as an entity with a high cure rate of surgical cure. *Hepatology* 1998; 28:1141-1146.
- 12) Ueno S, Tanabe G, Yoshida A, Yoshidome S, Takao S, Aikou T. Postoperative prediction of and strategy for metastatic recurrent hepatocellular carcinoma according to histologic activity of hepatitis. *Cancer* 1999; 86:248-254.