

胃癌発育速度からみた内視鏡的胃切除後における経過観察期間の推測 —外科的切除担癌胃の全割切除標本の検索に基づく—

徳 重 浩 一

鹿児島大学大学院医歯学総合研究科
健康科学専攻人間環境学講座 消化器疾患・生活習慣病学 (旧内科学第二講座, 主任; 有馬暉勝教授)
(原稿受付日 平成15年4月9日)

The suitable follow-up period on tumor growth after endoscopic mucosal resection for early gastric carcinoma

Koichi TOKUSHIGE

Second Department of Internal Medicine (Director : Prof. Terukatsu Arima, M.D.),
Faculty of Medicine, Kagoshima University, Kagoshima 890-8520, Japan

Abstract

Background & Aims : Endoscopic mucosal resection (EMR) plays an important role in the treatment of early gastric carcinoma. The long-term follow-up examinations after treatment by EMR are necessary for finding out the overlooked synchronous multiple carcinomas and the metachronous new lesions, though it is remained obscure when to do the follow-up examination of the stomach after endoscopic resection of the carcinoma.

Methods : The objects of this study are 304 cases of synchronous multiple gastric carcinoma, 194 cases out of them are early type. All these resected specimens were histologically examined by means of wholly stepwise sectioning, and the areas of carcinoma were measured by using computer software.

The lapse of time from the cancer-development were estimated and calculated by using cancer developing curve ($S=0.3T^2$).

Results :

1. The incidence of synchronous multiple gastric carcinoma was 16.2% of the surgically resected cases. In elderly male patient, especially the incidence was higher than all ages. It reached over 30% in 70 or over.
2. The half of the accessory lesions were situated within 5 cm from the main lesions. The another half of the lesions were distant over 5 cm. Therefore, we need to make an effort to examine against whole area of the stomach.
3. Assuming that a carcinoma more than 1.0 cm in diameter was never overlooked, the follow-up examination after treatment by EMR have to be done at 1.6 years later. Further, if it was possible to resect the lesions endoscopically as large as 3.0 cm, the follow-up examination will be able to be postponed for 3 years.

Conclusions : These results suggest that using cancer developing curve may be useful for the follow-up examination after treatment by EMR.

Key words : Stomach neoplasms; Gastrectomy; Gastroscopy; Pathology.

緒 言

胃癌の治療は、根治性、QOL、安全性、侵襲性という観点から内視鏡的粘膜切除法 (EMR)、腹腔鏡下胃切除法、開腹下胃切除法などを選択できるようになった。し

かし縮小治療の結果と癌根治性は時に相反する。これは治療前に粘膜浸潤の範囲、深達度、脈管侵襲、そしてリンパ節転移の推測が困難といった術前診断の精度の問題やEMRにおける完全切除の成否の問題もある。にもかかわらず試行錯誤をしながら経過観察に難を逃れているの

が現状である。

EMR後の経過観察の目的は、局所の遺残再発の早期発見、同時性多発癌における副病変の見逃しの発見、異時性発生の新生癌の発見である。本研究の目的は、EMR後に見逃された癌と異時性新生癌の診断と治療のために最小限かつ効率的な経過観察期間を推測することである。経過観察期間を確かな精度で算定可能であれば必要以上の検査を省くことができるため、肉体的、経済的あるいは精神的負担を軽減させることが期待できる。

材料および方法

平成14年9月までの間に鹿児島大学第二内科および関連病院で発見された胃癌切除例のうち、全割標本で十分に病理組織学的検討が可能であった同一施設での総胃癌1877例と複数施設の症例を合わせた同時性多発早期癌234例を対象とし、残胃癌は除いた。

また、主、副病変の癌発生からの経過時間の算出には、分化型の多発粘膜内癌のうち癌表面積が計測可能であった96例を対象とした。

切除胃は中性緩衝ホルマリン液による固定の後、全割標本を作製し、ヘマトキシリン・エオジン染色を行い構築図の作成を行った。なお、本研究は十分なインフォームドコンセントの下に行い、各関連病院の所属長または倫理委員会および鹿児島大学医学部附属病院臨床研究倫理委員会（承認番号 56）の承認を得た。

多発胃癌の定義は、Moertelらの基準¹⁾に従い、1) 各病変が組織学的に悪性であること、2) 組織学的に正常粘膜で隔てられていること、3) 各病変が転移や直接進展の結果でないこと、とした。また、癌の表面積の最も大きい病変を主病変とし、その他の病変を副病変とした。作成した構築図をもとに、すべての癌の表面積をコン

ピューターで測定した。癌の発育速度は中村の胃癌の発育曲線²⁾を用いて推測した。主病変の腫瘍径は様々であり、比較検討するために主病変の大きさを揃える必要がある。胃癌治療ガイドライン³⁾に準じるとEMR適応病変は2cm以下の分化型癌であるが、癌の発育曲線を用いて主病変が2cmの時点での副病変の大きさが算出可能である。(Fig. 1) すなわち分化型の全多発粘膜内癌の主病変を最大径2cmに揃えることにより、この時の副病変の大きさを $S=0.3t^2$ という発育曲線から求めることで比較検討した。

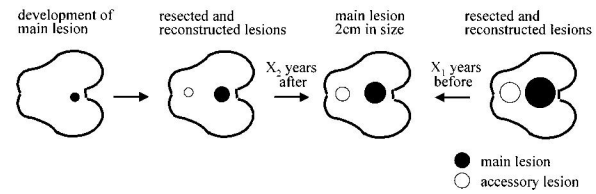


Fig. 1. Natural history of the multiple gastric carcinoma.

結果

1. 多発胃癌の頻度

同一施設における切除胃癌数1877症例のうち早期癌1027例、進行癌850例で多発胃癌は304例(16.2%)であった。多発胃癌における主病変の組織型は分化型219例(72%)、未分化型85例(28%)であった。早期癌における多発癌の頻度は18.9% (194/1027)、進行癌における多発癌の頻度は12.9% (110/850)であり、早期癌の方が有意に多発癌の頻度が高かった。主病変の組織型に見た多発胃癌の頻度であるが、EMR適応病変も含まれる分化型早期癌670例のうち多発癌は147例(21.9%)、未分化型早期癌357例のうち多発癌は47例(13.2%)で、分化型癌のほうが多発癌の頻度が有意に高かった(Table 1)。

Table 1. The incidence of synchronous multiple gastric carcinoma.

	Number	multiple Ca. (%)	Single Ca
Early gastric carcinomas			
Differentiated early gastric carcinomas	670	147 (21.9%)	528
Undifferentiated early gastric carcinomas	357	47 (13.2%)	310
Total	1027	194 (18.9%)	833
Advanced gastric carcinomas			
Differentiated advanced gastric carcinomas	383	72 (18.8%)	311
Undifferentiated advanced gastric carcinomas	467	38 (8.1%)	429
Total	850	110 (12.9%)	740
All gastric carcinomas			
All differentiated gastric carcinomas	1053	219 (20.8%)	834
All undifferentiated gastric carcinomas	824	85 (10.3%)	739
Total	1877	304 (16.2%)	1573

*, † p<0.01

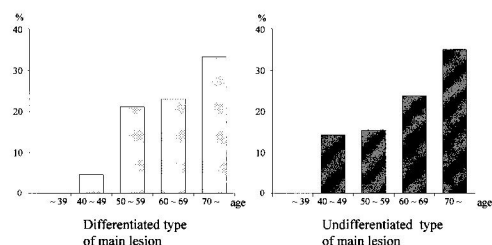


Fig. 2. The incidence of synchronous multiple early gastric carcinoma in men's each decade.

前述した同時性多発早期癌194症例に、複数施設の症例を合わせた234症例の、主副病変の組織型の頻度は、分化型-分化型が71.4%と最も多く、分化型-未分化型が6.4%、未分化型-未分化型13.7%、未分化型-分化型8.5%であった (Table 2)。また多発の数は、2重複癌が68.4%と最も多く、3重複癌は22.6%、4重複癌は4.3%、5重複癌以上が4.7%であった (Table 3)。早期癌、進行癌いずれも男性の頻度が高く、早期癌では83.6%であった。多発早期癌の平均年齢は64.2歳であり、高齢になるほど多発早期癌が増加した。また主病変の組織型にみた男性の年齢別多発早期癌の頻度は、分化型癌において60歳以上の数が多く、70歳以上では30%を超えていた。未分化型癌は症例数こそ少なかったが分化型と同様に頻度は70歳以上で30%を越えていた (Table 4, Fig. 2)。

Table 2. Combination of histological types of synchronous multiple lesions in early gastric carcinoma.

main lesion	-	accessory lesion	
Differentiated type	-	Differentiated type	71.4% (167/234)
Differentiated type	-	Undifferentiated type	6.4% (15/234)
Undifferentiated type	-	Undifferentiated type	13.7% (32/234)
Undifferentiated type	-	Differentiated type	8.5% (20/234)

Table 3. The incidence of carcinoma.

Double	68.4% (160/234)
Triple	22.6% (53/234)
Quadruple	4.3% (10/234)
Quintuple or over	4.7% (11/234)

Table 4. The incidence of synchronous multiple early gastric carcinoma in each decade.

Age	multiple Ca.	Single Ca.	Total
	Number (%)	Number (%)	Number (%)
~39	2 (4.4)	43 (95.6)	45 (100)
40~49	11 (8.0)	126 (92.0)	137 (100)
50~59	48 (17.5)	227 (82.5)	275 (100)
60~69	71 (20.6)	273 (79.4)	344 (100)
70~	62 (27.4)	164 (72.6)	226 (100)
Total	194 (18.9)	833 (81.1)	1027 (100)

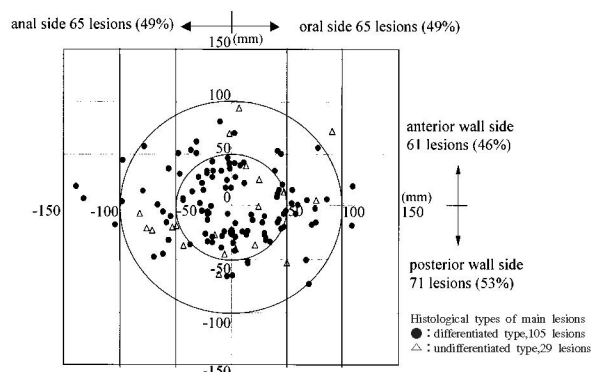


Fig. 3. The distribution of the all accessory lesions on the synchronous multiple gastric carcinomas limited to the mucosa (134 lesions, 0: the center of the main lesions).

2. 主病変と副病変の位置関係

Fig. 3は複数施設における多発粘膜内癌134症例について主病変と副病変の位置関係について主病変の中心を原点にして副病変の中心の分布を示したものである。前壁と後壁の分布はほぼ半数、口側、肛門側の分布もほぼ半数であり副病変は均一に存在し局在性はみられなかった。主病変と副病変の中心間の距離については、平均値は5.2cmで、5cm未満に74例(55%)、5~10cmに52例(39%)、10cm以上に8例(6%)存在した。分化型、未分化型いずれの組織型でも副病変の位置の分布について差異は認めなかった。

また背景粘膜については、胃底腺粘膜領域を境界するF-境界線との位置関係について検討可能であった多発早期癌173例で検討した。ほとんどの病変はF-境界線の肛門側に分布し、15病変のみが主副病変のいずれかがF-境界線の口側または境界線上に存在しており、口側の病変はすべて未分化型癌であった。

3. 癌の発育曲線からみた主副病変の大きさの関係

分化型の多発粘膜内癌96例の主副病変の表面積を、主病変の大きさ順に並べると、主病変が2cmより大きい病変は37例で、2cm以下の病変は59例であった (Fig. 4)。

主病変が2cmの大きさの時、副病変の大きさを発育曲線から求め、大きさ順に検討した (Fig. 5)。主病変を2cmでEMRする時点ですでに副病変82例(85.4%)は同一胃内に存在し、1cm以上の副病変は62例(64.6%)存在した。1cm以上の病変は見逃さないと仮定すると、この62例は主病変と同時にEMRが可能であった。残りの副病変34例については、診断困難な1cm未満の副病変は20例(20.8%)で、まだ胃内に存在しないと仮定される副病変は14例(14.6%)であった。

1cm未満の34例を発育曲線に当てはめると、最大1cm弱の病変が2cmになるまでの期間は1.6年であった。従って理論値では主病変のEMR後1.6年までに経過

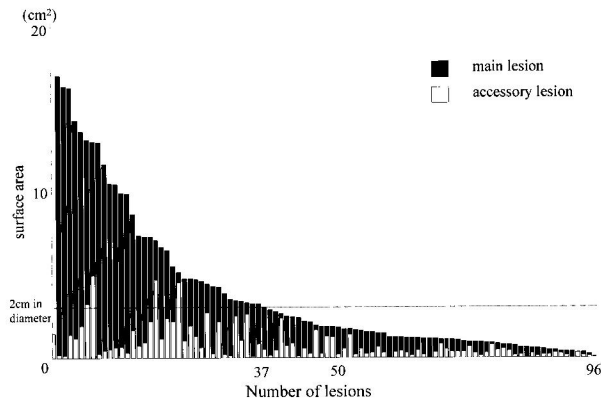


Fig. 4. The size of main lesions and accessory lesions on the synchronous multiple differentiated gastric carcinomas limited to the mucosa.

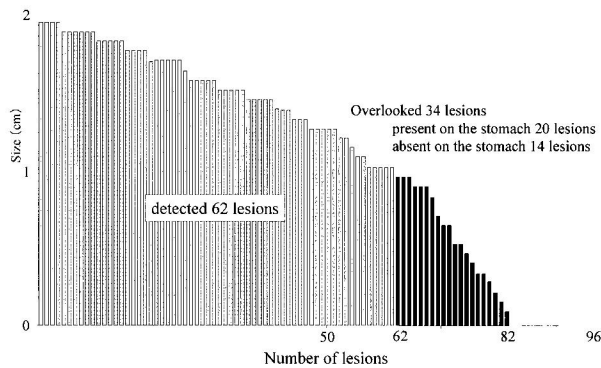


Fig. 5. The estimated size of accessory lesions when the main lesion is 2cm in diameter.

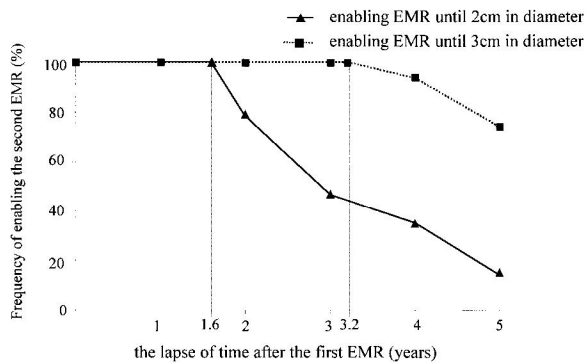


Fig. 6. The relation between the lapse of time after the first endoscopic mucosal resection (EMR) and the frequency of enabling the second EMR at the overlooked 34 accessory lesions.

観察をすると、34例すべてEMR可能という結果であった。2年後に2cmの病変は現時点で0.77cmであり、これより小さい27例、79% (27/34) は2年後でもEMR可能であった。さらに3年後に2cmの病変は現時点で0.15cmであり、これより小さい16例、47% (16/34) はEMR可能、さらに4年後では35%、5年後では15%であった。EMRの適応を3cmまで拡大した場合、同様の

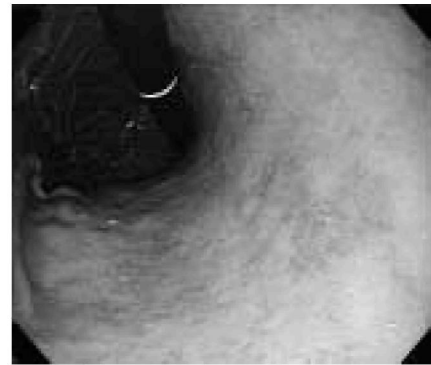

Fig. 7a. Endoscopic picture shows the main lesion on the lesser curvature of the lower body.

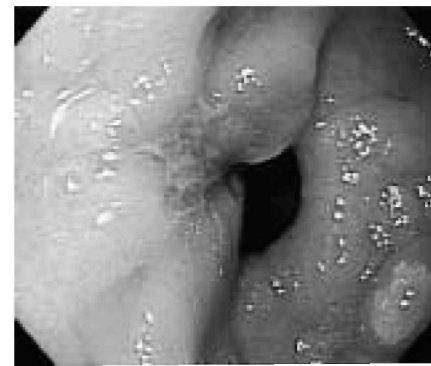

Fig. 7b. Endoscopic picture shows the accessory lesion on the anterior wall of the antrum close to pylorus.

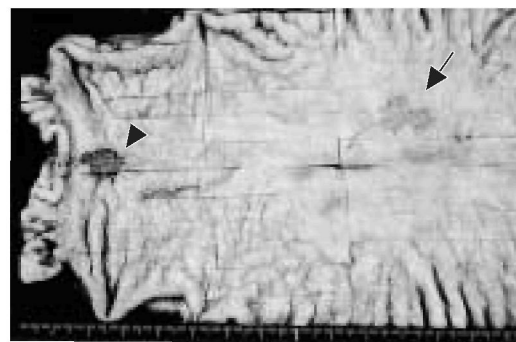
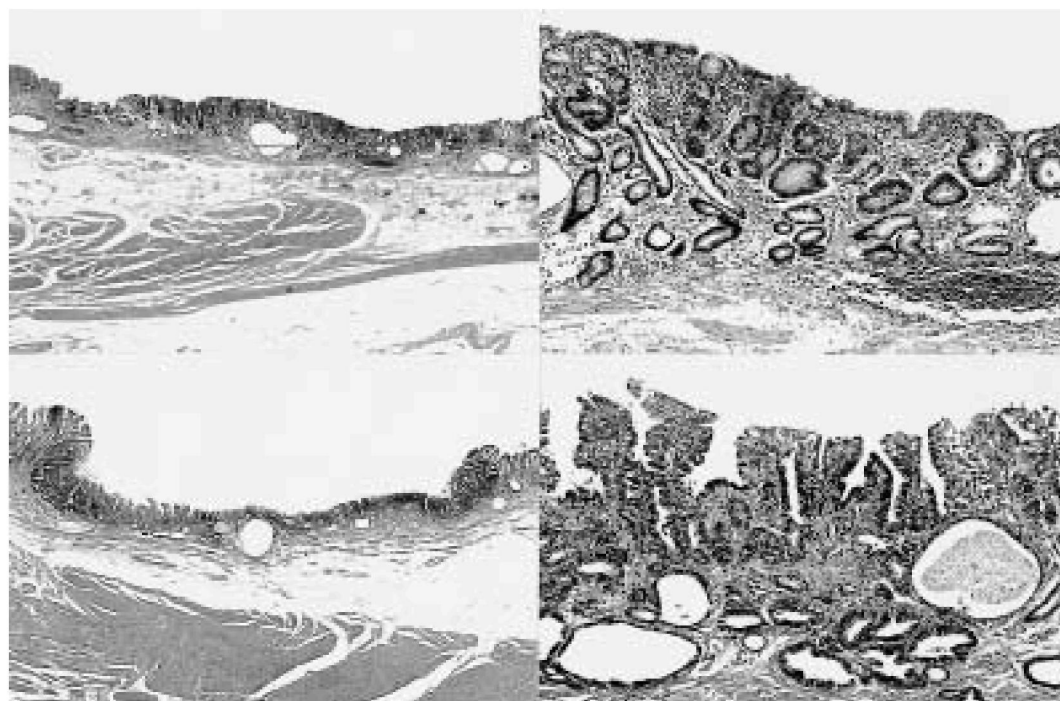


Fig. 8. Macroscopic findings of the resected stomach shows the main lesion (Type IIc, 15x15mm, arrow) and the accessory lesion (Type IIc, 10x10mm, arrow head).

計算で主病変のEMR後3.2年までは副病変はすべて3cm以下であり100% EMR可能、4年後は94%、5年後74%がEMR可能という結果であった。(Fig. 6)

4. 症例提示

67歳男性、Fig. 7aに胃体下部小彎に主病変である15x15mmのIIc病変の内視鏡像、Fig. 7bに前庭部、幽門輪の前壁側に副病変である10x10mmのIIc病変の内視鏡像を示す。Fig. 8は固定標本で、主病変を矢印で、副病変を矢頭で示す。Fig. 9aに主病変の弱拡大像、Fig. 9bに主病変の強拡大像、Fig. 10aに副病変の弱拡大像、Fig. 10b



9a | 9b | Fig. 9a, b. Histological findings of the main lesion shows tubular adenocarcinoma limited to the mucosa.
10a | 10b | Fig. 10a, b. Histological findings of the accessory lesion shows tubular adenocarcinoma limited to the mucosa.

に副病変の強拡大像を示す。いずれの病変も分化型腺癌 (tub1) で、深達度は粘膜層mであった。開腹切除を行ったが、病理組織結果からはいずれもEMR可能病変であった。

主病変をEMRにて完全切除し、副病変の大きさを1 cm弱とみなして見逃したとすると、副病変をEMRで治療する経過観察期間は1 cmから2 cmに増大する期間ということになる。発育曲線を用いると2 cmになるまでに $1 \times 1 \times 3.14 = 0.3t^2$ から $t = 3.2$ 年かかり、現在の1 cmになるまでに $0.5 \times 0.5 \times 3.14 = 0.3t^2$ から $t = 1.6$ 年要していることになる。したがって $3.2 - 1.6 = 1.6$ 年がEMRで治療する経過観察期間ということになる。仮に3 cmの病変にまでEMRの適応が拡大されれば、3 cmになるまでに $1.5 \times 1.5 \times 3.14 = 0.3t^2$ から $t = 4.8$ 年かかり、 $4.8 - 1.6 = 3.2$ 年まで経過を追えることになる。

考 察

多発胃癌の頻度は5～23%と差がみられるが^{4)~14)}、標本の全割で発見されにくい微小癌が見つかることや、小胃癌や微小癌に対する診断能の向上が考えられる。今回の検討では、全多発胃癌の頻度は16.1%であったが、分化型早期癌では21.9%と高率であった。

主病変がEMRの適応である2 cmの時点で、分化型多発粘膜内癌96例中82例 (85.4%) の副病変はすでに存在

したという結果であった。したがって分化型早期癌の多発頻度21.9%と副病変の存在する頻度85.4%から、2 cmの分化型粘膜内癌が発見された場合、18.7%の症例ではすでに副病変が存在したことになる。さらに多発胃癌は男性の高齢者に多く^{15)~19)}、本研究でも30%以上を占めていた。したがって男性の高齢者でEMRを施行する際には、30%以上の頻度で副病変が存在することを念頭に置き検査に望むことが重要と考えられた。

主病変と副病変の発生部位に関しては両者が近傍に発生する傾向はみられていない^{20)~24)}。今回の検討でも主病変と副病変の平均距離は5.2 cmで、10 cm以上の病変も8例 (6%) あり (Fig. 2)、主病変近傍に副病変が多い傾向や、副病変の一定した局在性も認められなかった。これは多発癌では高齢者の分化型癌に多いことに関連すると考えられた。高齢者では背景粘膜としてF-境界線の肛門側の萎縮粘膜が非常に広いため主副病変距離が長くなることによると推測された。さらに早期多発胃癌は腺境界の位置が単発早期胃癌に比べ高位にあり、体部粘膜口側まで広がる広範な萎縮型が多いことも根拠の一つである²⁵⁾。中村ら²⁶⁾は、未分化型胃癌は固有粘膜を発生母地とし、分化型癌は腸上皮化生粘膜を母地として発生すると述べているが、多発胃癌の80%は同一背景粘膜より発症したものであるという報告²⁷⁾、分化型多発胃癌と腸上皮化生とは密接な関連があり、広範な腸上皮化生は多発癌発生の危険因子であるという報告^{28), 29)}、多発早期

胃癌では腸上皮化生は2領域以上分布し、多くの癌は分化型であるとする報告もある。これらのことより副病変が主病変の近傍のみならず広く分布する可能性が高く、副病変の発見には、主病変にとらわれず胃内をくまなく丹念に観察することが肝要と考えられた。

通常、胃癌のスクリーニングの内視鏡検査で異常がない場合、漫然と年1回程度の検査が行われる。これは検査医の見落としへの不安や、区切りがよく患者も受け入れやすいことにある。しかし、経過観察期間を理論的根拠に基づいて規定してある報告は見当たらなかった。EMR施行例ではさらに経過観察期間は短くなるが、人工的潰瘍の治癒判定が主な目的であり、それ以降は遺残再発の発見を目的としている。病理組織学的にEMRで完全切除であった場合の経過観察は、見逃された副病変と新生癌の発見が目的になる。経過観察の間隔の決定には、癌の発育速度から計算される副病変の自然史を考慮することが鍵となる。

中村は微小病変まで内視鏡による逆追跡が可能であった早期癌症例を基に、胃癌の発育曲線は、癌の表面積 $S \text{ cm}^2$ と、癌発育速度係数 k 、経過時間 t 年の間に、 $S=kt^2$ ($k=0.1\sim 0.3$) という二次曲線が成立することを報告し²⁾、 k は癌発育の速い方の上限である0.3を用いることが実際的であるとした。胃癌の自然史に関しては、多くの報告³⁰⁻³⁴⁾がある。腫瘍面積は1年間に平均103mm²で拡大し、中村の発育曲線との対比では、早期胃癌では $S=0.1t^2$ とほぼ一致し、進行胃癌では $S=0.3t^2$ に近似していた。発育初期に深部浸潤を開始するもの、長期間粘膜内に留まるものがあり、浸潤に粘膜筋板が防御機構の役目を果たすと推測した報告³¹⁾もみられる。発育曲線の検討を行った他の報告³²⁾では、ほとんど中村の提唱した曲線に一致し、曲線より成長の早い癌は未分化型進行癌で、緩慢な癌は分化型早期癌が主であった。西澤³³⁾は、発育進展の遅い癌では粘膜内の存在期間は10年以上に及ぶが、大多数の癌では2~5年と推定し、発育の急速な癌では粘膜内病変として診断できる期間は1年未満で、粘膜下層は約6ヶ月から1年未満、固有筋層から漿膜層に達する期間は6ヶ月以内と述べている。今回の検討で中村の発育曲線を用いたが、例外の病変も存在する。いわゆるスキルス胃癌のような胃底腺領域の未分化型癌や噴門部癌では大半が2cm以内でも粘膜下層に浸潤する³⁶⁻³⁷⁾。しかし、胃体部や前庭部の分化型粘膜内癌については、ある程度発育曲線に近い発育、もしくはさらに遅い発育をすると考えられる。

日本胃癌学会による胃癌治療ガイドライン³⁾によると、EMRの適応の原則はリンパ節転移の可能性がほとんど無く、腫瘍が一括切除できる大きさと部位にあること、具体的な適応条件は、2cm以下の肉眼的粘膜癌と診断

される病変で、組織型が分化型、肉眼型は問わないが、陥凹型では潰瘍を合併しないものに限るとされている。さらにコメントとして組織学的データから粘膜内癌で分化型、潰瘍を合併しない2cm以上、分化型で潰瘍を合併した3cm以下、未分化型で潰瘍の合併しない2cm以下の症例はリンパ節転移がないカテゴリーに入ることによりEMRの対象になり得るとしている。近年、ITナイフ等で広範囲の粘膜を一括切除可能な切開剥離法が普及してきており、EMRの適応病変の増加と共に適応拡大の試みが行われている。

EMR後の経過観察の目的は、遺残再発の有無と異時性多発病変の発見である。しかし、具体的な経過観察に関する報告^{5,24)}は少なく、本研究では発育曲線から副病変の空間的・時間的解析を行い、至適経過観察期間を検討した。切除標本の主副病変の大きさは様々であるため、個々の症例での比較は困難である。今回、主病変の腫瘍径を2cmに揃えたのは、①胃癌治療ガイドラインのEMR適応が2cmであること、②主病変が1cmの場合には副病変はそれ以下で診断が困難であること、③胃体部陥凹性早期癌の大きさが1cm以下の病変の発見率は37.1%と低率であり、1cm以上では93.3%と向上する³⁸⁾、が根拠である。本研究の結果では主病変が2cmの時点で1cm以上の副病変62例(64.6%)が同時切除可能であった。残る34例の副病変では、主病変のEMR後、1.6年以内に経過観察を行えば、副病変は2cm以内にとどまりEMRで対応可能であった。さらに2年後に経過観察を行った場合でも79%はEMR可能であったが、その後は急速にEMR可能病変は減少した。EMR適応条件が分化型で3cmまで拡大されると副病変のEMR可能病変はさらに増加すると考えられた。理論的には主病変をEMRした後、3.2年以内に経過観察するとすべての症例がEMRの治療で根治することになる。EMR適応が3cmに拡大されると、経過観察期間も延長可能であることが示唆されたが、これには術前の正確な深達度診断は必要不可欠である。以上より、完全切除が施行されたEMR後では、遺残再発の可能性が否定でき、短期間の経過観察は不要と考えられた。一方、経過観察を延ばすことによりEMR適応外の大きさで発見された場合でも、開腹胃切除術で十分根治手術が可能と考えられた。

EMR後の異時性再発までの平均期間は3年前後であり^{5,39)}、今回の理論値と近似していた。短期間の経過観察より3年以上経過してからの綿密な観察のほうが重要であると考えられた。一方、発育進展の早い癌の可能性のある未分化型癌では、EMR可能病変の発見という意味での経過観察の延長は危険であることを念頭におく必要がある。

結 語

1. 多発胃癌の頻度は16.2% (304/1877) であり, 60歳以上の男性, 分化型早期癌に多くみられ, 70歳以上の男性では30%以上であった。
2. 多発粘膜内癌における主, 副病変の位置関係は, 両者が近傍に発生したり, 副病変が局在して分布する傾向はなく, 副病変の見つけ出しには, 胃全体の詳細な観察が重要である。
3. 発育曲線の検討から多発粘膜内癌の主病変が2 cm時点で副病変は85%に存在し, および1 cm未満の副病変が20%にあると推測された。EMRで完全切除された症例の経過観察期間は1.6年で十分と考えられた。さらにEMRの適応を3 cmとした場合には3年間隔の観察でEMR可能病変の拾い上げは可能であると考えられた。

謝 辞

稿を終えるにあたり, 御指導, 御校閲を賜りました恩師有馬暉勝教授に深謝致します。また本研究を指導して下さいました鹿児島大学第二内科前講師美園俊明博士, 助手鮫島朝之博士に感謝いたします。さらに本研究に御協力いただきました鹿児島大学第2内科消化器研究グループ, 鹿児島厚生連病院病理部ならびに南風病院消化器病センターの方々にお礼申し上げます。

本論文の要旨の一部は第40回日本消化器病学会大会にて発表した。

文 献

- 1) Moertel CG, Barga JA, Soule EH. Multiple Gastric Cancers-Review of the literature and study of 42 cases. *Gastroenterology* 1957; 32: 1095-1103.
- 2) 中村恭一: 胃癌の構造. 東京. 医学書院 1982: 185-197.
- 3) 日本胃癌学会編. 胃癌治療ガイドライン. 東京. 金原出版 2001: 8-10.
- 4) Brandt D, Muramatsu Y, Ushio K, Mizuguchi Y, Itabashi M, Yoshida S, et al. Synchronous Early Gastric Cancer. *Radiology* 1989; 173: 649-652.
- 5) 富松久信, 馬場保昌, 加来幸生, 清水 宏, 武本憲重, 丸山雅一, ほか. 多発早期胃癌-内視鏡治療の立場から. *胃と腸* 1994; 29: 667-681.
- 6) 三上哲夫, 滝澤登一郎, 猪狩 亨, 比島恒和, 川村徹, 鄭 子文, ほか. 多発胃癌-病理学的立場から. *胃と腸* 1994; 29: 627-632.
- 7) 八尾隆史, 大屋正文, 宇都宮尚, 恒吉正澄, 岩下明德. 多発早期胃癌の見逃し病巣の検討. *胃と腸* 1994; 29: 633-642.
- 8) 美園俊明, 西俣寛人, 堀 雅英, 西俣嘉人, 尾辻章宣, 中村勇一, ほか. 多発胃癌-X線診断の立場から. *胃と腸* 1994; 29: 643-655.
- 9) 野見山祐次, 瀧上忠彦, 岩下明德, 松阪俊光. 多発胃癌の検討-臨床診断の立場から. *胃と腸* 1994; 29: 657-665.
- 10) 川口 実, 三神 竜, 谷 穰, 山田みちる, 緑川昌子, 三治哲哉, ほか. 早期胃癌に対する内視鏡的治療における多発癌の問題点. *胃と腸* 1994; 29: 683-689.
- 11) Kosaka T, Miwa K, Yonemura Y, Urade M, Ishida T, Takegawa S, et al. A clinicopathologic Study on Multiple gastric Cancers With Special Reference to Distal Gastrectomy. *Cancer* 1990; 65: 2602-2605.
- 12) Esaki Y, Hirokawa K, Yamashiro M. Multiple gastric cancers in the aged with special reference to intramucosal cancers. *Cancer* 1987; 59: 560-565.
- 13) Takeshita K, Tani M, Honda T, Saeki I, Kando F, Saito N, et al. Treatment of Primary Multiple Early Gastric Cancer: From the Viewpoint of Clinicopathologic Features. *World J. Surg.* 1997; 21: 832-836.
- 14) 岩淵三哉, 渡辺英伸. 多発早期胃癌の特徴と診断-切除胃よりみて. *日本臨床* 1996: 1217-1223.
- 15) 江崎行芳, 廣川勝昱, 山城守也, 橋本 肇, 高橋忠雄, 紀 健二. 老年者における多発胃癌の病理学的検討. *日老医誌* 1986: 73-84.
- 16) 吉川時弘, 北村正次, 荒井邦佳, 栗根康行, 神前五郎. 多発早期胃癌の臨床病理学的検討. *日消外会誌* 1989; 22: 1062-1066.
- 17) 小阪健夫, 三輪晃一, 米村 豊, 伊井 徹, 北川裕久, 竹田利称, ほか. 多発胃癌の臨床病理学的検討. *日消外会誌* 1988; 21: 2362-2365.
- 18) 亀岡信悟, 押淵英晃, 鈴木博孝, 榊原 宣: 多発早期胃癌の臨床病理学的検討. *癌の臨床* 1978; 24: 289-292.
- 19) 石原 省, 中島聰總, 太田恵一郎, 安藤智重, 山田博文, 佐藤幹則, ほか. 多発胃癌の臨床病理学的検討. *日臨外医雑誌* 1991; 52: 2821-2827.
- 20) 伊藤順造, 高橋俊雄: 多発早期胃癌からみた胃切除線の検討-見落とし病巣を中心に. *外科診療* 1982; 58: 992-995.
- 21) Honmyo U, Misumi A, Murakami A, Haga Y, Akagi M. Clinicopathological analysis of synchronous

- multiple gastric carcinoma. *Eur J Surg Oncol* 1989 ; 15 : 316-321.
- 22) 城所 仩. 多発早期胃癌. *外科治療* 1979 ; 41 : 203-208.
- 23) 荒井邦佳, 北村正次, 宮下 薫. 早期胃癌に対する縮小手術と内視鏡的粘膜切除術の問題点—多発早期胃癌における微小癌を中心に—. *日消外会誌* 1992 ; 25 : 1953-1957.
- 24) 多田正弘, 檜垣真吾, 時山 裕, 西明 真, 松元裕輔, 沖田 極. 内視鏡治療において多発胃癌は何が問題点か. *消化器内視鏡* 1995 ; 7 : 949-954.
- 25) 大田由己子, 黒川きみえ, 丸山正隆, 渡辺伸一郎, 白鳥敬子, 鈴木博孝. 多発胃癌診断に関する臨床的研究—第一報—. *Gastroenterol. Endosc.* 1980 ; 22 : 1413-1420.
- 26) 中村恭一, 菅野晴夫, 高木国夫, 熊倉賢二. 胃癌組織発生の概念. *胃と腸* 1971 ; 6 : 849-861.
- 27) 熊谷一秀. 周囲胃粘膜よりみた多発早期胃癌の臨床病理学的研究. *日外会誌* 1982 ; 83 : 285-296.
- 28) 磨伊正義. 多発胃癌の病態に関する病理組織学的検討—とくに腸上皮化生との関連性—. *日本癌学会総会記事* 1978 ; 37 : 246.
- 29) 友田 潔. 多発早期胃癌の病理学的研究. *福岡医誌* 1983 ; 74 : 366.
- 30) 岡部治弥. 早期胃癌の経過—胃癌のnatural history中に占める早期胃癌の位置—. *日本臨床* 1967 ; 25 : 1336-1345.
- 31) 高橋 真. 胃集検発見胃癌における内視鏡所見の遡及的検討—経時的变化と発育経過にて—. *Gastroenterol Endosc.* 1980 ; 29 : 1956-1970.
- 32) 藤井 彰, 竹腰隆男, 丸山雅一, 高木国夫, 瀨上在弥, 中村恭一. 胃癌の初期内視鏡像とその発育. *Progress of Digestive Endoscopy* 1983 ; 22 : 135-138.
- 33) 八尾恒良. 逆追跡の資料よりみた胃癌の経過と早期胃癌の問題点. *臨床と研究* 1976 ; 53 : 2938-2942.
- 34) 後藤裕夫, 志真泰夫, 村松幸男, 高安賢一, 森山紀之, 牛尾恭輔, ほか. X線学的にみた胃癌の発育進展過程. *胃と腸* 1990 ; 25 : 85-94.
- 35) 西澤 護. 自然史からみた胃癌のX線・内視鏡診断. 東京. 文光堂, 2000.
- 36) 西俣寛人, 瀬戸山史郎, 西俣嘉人, 美園俊明, 中原信昭, 政 昌子, ほか. 胃癌の自然史—噴門部癌の発育進展形式—. *胃と腸* 1992 ; 27 : 25-38.
- 37) 美園俊明, 中村恭一, 加藤 洋, 菅野晴夫. Linitis plastica 型胃癌の臨床病理学的研究. 特に経過時間について. *胃と腸* 1993 ; 17 : 691-698.
- 38) 中村勇一, 米沢善照, 野口昌宏, 丸山大介, 朝倉孝之, 尾辻真人, ほか. 胃体部の陥凹性早期癌の内視鏡診断—特に肉眼所見に乏しい胃癌について—. *Gastroenterol. Endosc.* 1988 ; 30 : 2209-2217.
- 39) 吉汲宏毅, 峯 徹哉. EMR後の胃内多発癌—異時性再発—. *消化器内視鏡* 1999 ; 11 : 705-709.