

幽門側胃切除後における残胃の癌の診断と経過観察に関する検討

谷 口 鎌一郎

鹿児島大学大学院 医歯学総合研究科
健康科学専攻 人間環境学講座 消化器疾患・生活習慣病学 (旧内科学第二講座 主任：有馬暉勝教授)
(原稿受付日 平成15年7月10日)

Diagnosis and Surveillance of Gastric Cancer Arising from Remnant Stomach After Distal Gastrectomy

Kenichirou TANIGUCHI

Second Department of Internal Medicine (Director: Terukatsu Arima, M.D.),
Faculty of Medicine, Kagoshima University, Kagoshima 890-8520, Japan

Abstract

This study was aimed to improve the detection rate of early cancer in the remnant stomach and to determine an appropriate follow-up period for the stomach after distal gastrectomy by studying 64 new cancer lesions in 50 patients. The preoperative detection rates by barium-contrast study and endoscopic examination were analyzed in for 31 lesions of early gastric remnant cancer with 5mm or more in diameter.

Diagnosis and surgical procedure of the primary operation, sex and age at the second operation, histology and the presence of synchronous cancer of the remnant stomach were evaluated. These resected specimens were histologically examined by serial sectioning of the whole specimen. The mucosal areas of cancer in 58 lesions were measured using a computer software. The elapse interval of cancer development was estimated by using the cancer-growing curve (mucosal area of cancer = 0.3 year²).

The results obtained were as follows:

- (1) Barium-contrast study and endoscopic examinations of the remnant stomach should be carefully performed on the anastomosis, the suture line and the cardiac region in the remnant stomach after gastrectomy for benign diseases (benign group), and throughout in the remnant stomach for gastric cancer (malignant group). There was a tendency that the overlooked lesions were located on the antero-posterior wall, and all of them were flat or depressed types.
- (2) When the interval from the first operation to the detection of gastric remnant cancer is expressed by "T", and the estimated time of the gastric remnant cancer development led by mucosal area of gastric remnant cancer is by "t". In case of $T > t$, it means newly developed cancer in the remnant stomach and $t \geq T$, residual cancer in the remnant stomach. In short, $t \geq T$ suggests a possible residual cancer in the remnant stomach and a proper treatment and appropriate surveillance of the remnant stomach should be considered.
- (3) It should be emphasized that in the benign group the first follow-up examinations of the remnant stomach can be deferred for 4 to 5 years after the distal gastrectomy, whereas in the malignant group annual follow-up examinations were necessary for early detection of cancer in the remnant stomach.

Key words : early gastric cancer, remnant stomach, surveillance of remnant stomach

緒 言

胃癌の治療法には様々な選択枝があるが、手術療法は最も一般的なものである。最近、早期胃癌に対しては、内視鏡的粘膜切除術を含めた縮小手術が選択されているが、これまでの開腹による胃切除術が重要な治療法であることには変わりはない。中でも、幽門側胃切除術は頻度の高い術式であるが、術後の残胃は吻合部、縫合部、非断端部という特殊な形態のため、X線診断や内視鏡診断において様々な問題がある。特に、吻合部や縫合部の炎症性変化は、腫瘍との鑑別が困難なことがある^{1,2)}。非手術例を含めた残胃癌の多数例の報告³⁾によると、残胃癌全体の5年生存率は10%である。一方、残胃早期癌の予後は極めて良好であり^{4,5)}、残胃の癌の早期発見が非常に重要な課題である。本研究では、幽門側切除後の残胃に発生した癌をすべて残胃の癌とし、残胃の癌の診断能について解析し、残胃の経過観察で重用な部位と、観察期間を明らかにすることを目的とした。

対象と方法

1979年から2003年5月までに当科および関連病院で発見された、幽門側切除後の残胃の癌（以下残胃の癌）50例64病変を対象とした。なお、初回手術時の良・悪性疾患はともに含まれた。

この研究に当たってはインフォームド コンセントの下に行い、各関連病院の所属長、および倫理委員会の承認を受けた。また鹿児島大学医学部附属病院臨床研究倫理委員会の承認も得た（承認番号66）。

本研究では下記の項目について検討した。

- (I) 臨床病理学的検討：50例を対象として性、年齢、組織型、初回手術時の再建法、多発癌の有無について調べた。
- (II) 5 mm以上の残胃早期癌の診断能：31病変を対象として肉眼型とX線および内視鏡検査の診断能を解析した。
- (III) 初回手術時の疾患別の検討：50例を対象とし、初回手術から残胃の癌発見までの経過年数を求めた。また、癌が残胃全体にびまん性に浸潤した6病変を除いた58病変について初回病変と残胃の癌の発生部位について調べた。
- (IV) 残胃の癌の面積と癌発生からの経過時間との関連性：切除標本を緩衝ホルマリンにて固定後、全割してヘマトキシリン・エオジン染色を行った。組織学的構築図を作成し、残胃の癌の粘膜病変の面積を計測した。粘膜断端陽性や内視鏡的粘膜切除術後の遺残再発、正確な粘膜の広がり計測できない症例を除外した58病変を対象とし、初回手術時の疾患（以下初回病変）別に検討した。本研究では病巣の粘膜面の面積 $S \text{ cm}^2$ はNIH imageソフトを用い、コンピューターで計測した。胃癌の粘膜病変の面積 $S \text{ (cm}^2)$ と経過時間 $t \text{ (年)}$ との関係は、中村⁶⁾の提唱した胃癌の発育曲線から求められた $S=0.3 t^2$ を用いた。本式を使い求められた残胃の癌の発生からの経過時間 $t \text{ (年)}$ と、初回手術から残胃の癌発見までの経過年数を $T \text{ (年)}$ との関係を $T>t$ 、 $t \geq T$ に分類して検討した。 t と T の関係は、Fig. 1のように $T>t$ は残胃に新しくできた癌（以下新生癌）、 $t \geq T$ は初

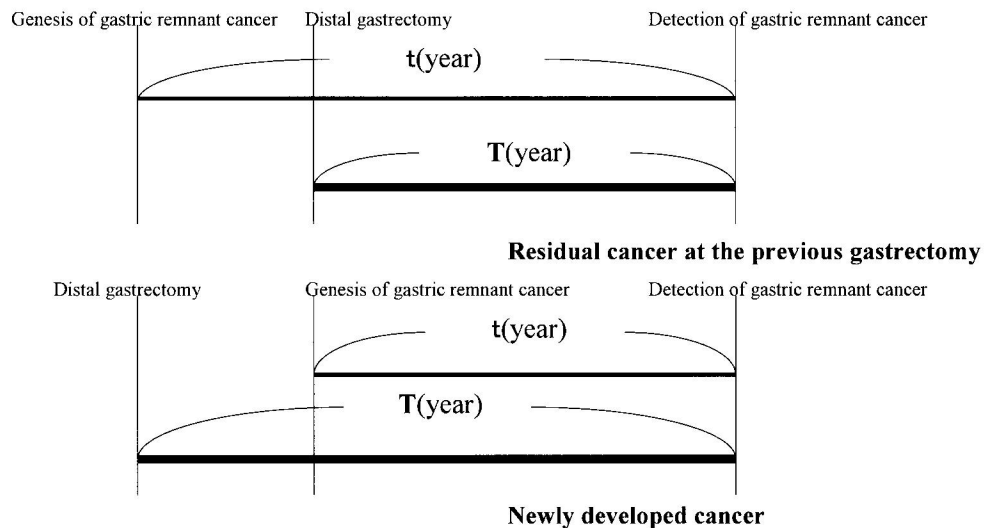


Fig. 1. Relation T between t

Period of time after genesis of gastric cancer (t year) is calculated from area of cancer lesion ($S \text{ cm}^2$) by the formula proposed by K.Nakamura as, $S=0.3 t^2$.

T : period of time from the distal gastrectomy to detection of the gastric remnant cancer.

Table 1. The characteristics for early gastric remnant cancer with 5 mm or more in diameter.

1) Elevated type

No. of case	sex	age	macroscopic type	histological type	depth	size(mm)	diagnosis at primary operation	preoperative detectability of barium-contrast study	preoperative endoscopic detectability
1	M	48	I	differentiated	m	9	bcnign	○	○
2	F	79	I+II a	differentiated	m	45	bcnign	○	◎
3	F	74	I	differentiated	m	25	malignant	◎	◎
4	M	62	I	differentiated	m	30	malignant	◎	◎
5	F	70	I+II a+II b	differentiated	m	45	bcnign	◎	◎
6	M	83	I+II a+II c	differentiated	sm	40	bcnign	◎	◎
7	F	62	II a	differentiated	m	10	malignant	◎	◎
8	M	74	II a	differentiated	sm	12	malignant	◎	◎
9	M	81	II a+II c	undifferentiated	sm	20	malignant	◎	◎

2) Flat or depressed type

No. of case	sex	age	macroscopic type	histological type	depth	size(mm)	diagnosis at primary operation	preoperative detectability of barium-contrast study	preoperative endoscopic detectability
10	M	38	II b	undifferentiated	m	5	malignant	×	○
11	M	52	II b	undifferentiated	m	5	malignant	×	×
12	M	78	II b	differentiated	m	6	malignant	×	×
13	M	70	II b	undifferentiated	m	15	malignant	×	×
14	M	55	II c	undifferentiated	sm	14	benign	×	×
15	M	64	II c	undifferentiated	m	20	malignant	×	×
16	M	65	II c	undifferentiated	m	15	benign	×	○
17	M	81	II c	undifferentiated	m	17	malignant	×	×
18	M	38	II b	undifferentiated	m	6	malignant	×	○
19	M	73	II c	differentiated	sm	35	malignant	×	○
20	M	52	II b	undifferentiated	m	6	malignant	△	○
21	M	64	II c	differentiated	sm	15	malignant	△	◎
22	M	57	II c	undifferentiated	sm	7	benign	○	◎
23	M	65	II c	differentiated	m	7	malignant	○	◎
24	F	58	II c	undifferentiated	m	10	malignant	○	◎
25	M	58	II c	undifferentiated	sm	65	malignant	○	○
26	F	67	II c+II b	differentiated	m	5	malignant	○	○
27	M	51	II c	undifferentiated	sm	60	malignant	○	◎
28	M	50	II c	undifferentiated	sm	11	malignant	◎	◎
29	M	70	II c	undifferentiated	m	12	malignant	◎	◎
30	M	65	II c	differentiated	sm	18	malignant	◎	◎
31	M	53	II c+III	undifferentiated	m	25	benign	◎	◎

m ; carcinoma limited to the mucosa, sm ; carcinoma infiltrating to the submucosa
 ◎ : detected ca., ○ : ca. suspected, △ : inconsequential abnormality, × : overlooked

回手術時の見逃し、遺残（再発）を含む癌（以下遺残癌）となる。T>tすなわち新生癌については、残胃の癌の手術が主病変によって行なわれたと考えられるので、そのTは副病変には属さず、主病変によって規定される。従って主病変から見たT-tが陽性（新生癌）の病変について、初回良性病変（16病変）、初回悪性病変（23病変）に分けて、

T-t=（初回手術から新しい癌が見つかるまでの期間、すなわち幽門側胃切除後初めて行すべき残胃の初回検査までの時間）を算出した。

結 果

（Ⅰ）臨床病理学的検討

男女比は男性37例，女性13例であった。残胃の癌発見時の年齢は，初回良性病変が64.1歳，初回悪性病変が64.9歳でほぼ同じであった。組織型は分化型22病変，未分化型42病変であった。また，初回再建法はBillroth I法26例，Billroth II法24例とほぼ同数であった。多発癌は初回良性病変では1例，初回悪性病変では7例と後者に多かった。その組織型の内訳は初回悪性病変の1例を除き，すべて未分化型であった。

（Ⅱ）5 mm以上の残胃早期癌の診断能

Table 1 に 5 mm以上の残胃早期癌の肉眼型と術前のX線，内視鏡的診断能を示す。隆起型はX線，内視鏡ともに，9例全例で癌と確信もしくは癌の疑いであった。平坦・陥凹型は，X線では22病変中10病変（45.5%），内視鏡では22病変中16病変（72.7%）で癌と確信もしくは癌の疑いと診断されていた。術前X線診断では隆起型に比べて，平坦・陥凹型は有意に診断が困難であった。（Mann-Whitney test: P<0.01, Fig. 2）。

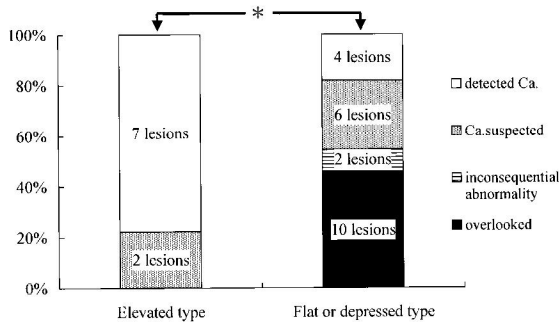


Fig. 2. Relationship between macroscopic type and detectability of early gastric remnant cancer with 5 mm or more in diameter by barium-contrast study. *: P<0.01

残胃早期癌の病変の中心を，肉眼型および術前X線診断能別（癌と確信あるいは癌の疑いとそれ以外）に解析

すると，吻合部，縫合部では診断能は高かったが，前，後壁で診断能が低かった（Fig. 3）。

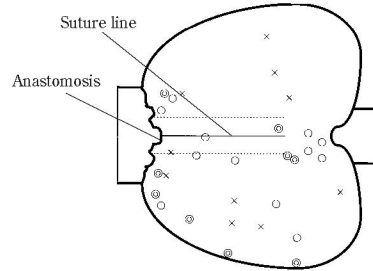


Fig. 3. Location of early cancer in the remnant stomach with 5 mm or more in diameter according to macroscopic type and detectability by barium-contrast study.

- ◎Elevated type (apparently detectable ca. or ca. suspected ; 9 lesions)
- Flat or depressed type (detectable ca. or ca. suspected ; 12 lesions)
- ×Flat or depressed type (undetectable ; 10 lesions)

（Ⅲ）初回手術時の疾患別の検討

1. 初回手術から残胃の癌発見までの経過年数

初回手術時の疾患が良性であったものは17例，悪性は33例であった。残胃の癌発見までの経過年数は，初回病変が良性のもの（以下初回良性）では平均21.1年，悪性のもの（以下初回悪性）は平均10.3年であり，初回良性のほうが，残胃の癌発見までの経過年数が有意に長かった（Mann-Whitney test: P<0.01, Fig. 4）。

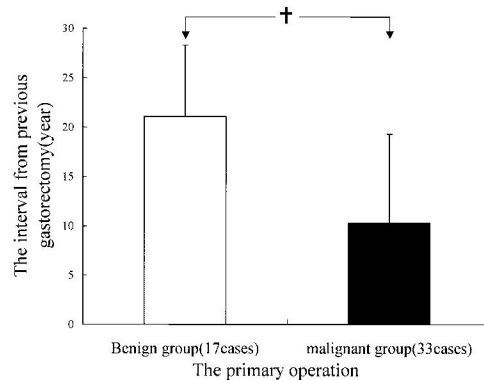


Fig. 4. The interval previous gastrectomy and detection of gastric remnant cancer according to benign and malignant group. †P<0.01

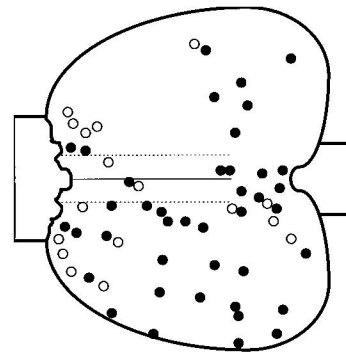


Fig. 5. Location of gastric remnant cancer and the first operation according to benign and malignant group.

- Benign group (17 lesions)
- Malignant group (41 lesions)

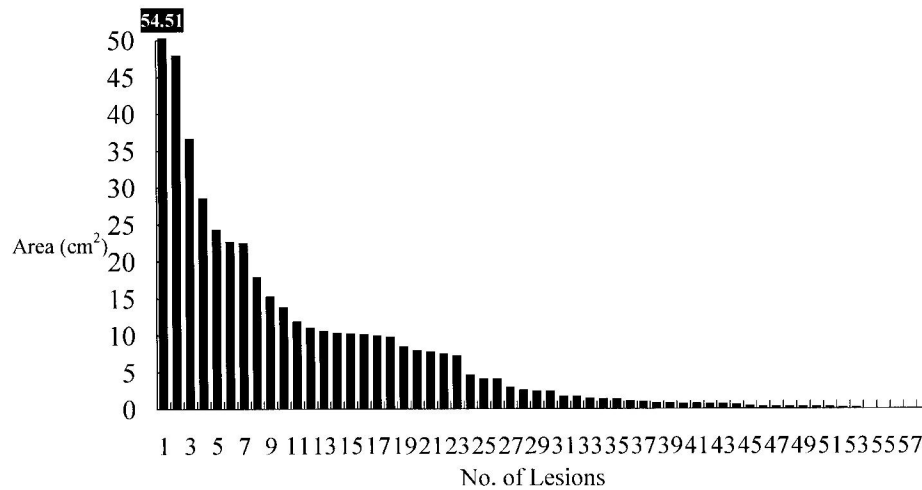


Fig. 6. Area occupied by the gastric remnant cancer in each case.

2. 初回病変と残胃の癌の発生部位

癌が残胃全体にびまん性に浸潤した6病変を除いた58病変について、残胃の癌の中心を初回病変別に解析すると、初回良性(17病変)は吻合部、縫合部、噴門部に多く、初回悪性(41病変)は、非断端部を中心に残胃全体に認められた(Fig. 5)。

(IV) 胃癌の面積と癌発生からの経過時間との関連性

Fig. 6 にコンピューターで計測した残胃の癌の粘膜部の面積を示す。T>t(新生癌)は52病変、t≥T(遺残癌)は6病変であり、大部分は新生癌であった。

主病変のみでT-tが陽性の病変(新生癌)についてみると39病変となった。このうちT-tを、初回病変良性(16病変)と悪性(23病変)に分けて考えると、初回良性は16.74年、初回悪性は8.10年と有意差がみられた(Mann-Whitney test: P<0.01, Fig. 7)。一方、主病変からみた残胃の癌の発生からの経過時間t(年)は、初回良性は4.91年、初回悪性は3.90年で有意差は認められなかった(Fig. 8)。

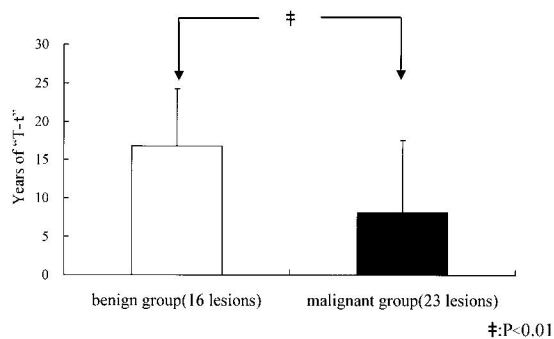


Fig. 7. "T-t" of the gastric remnant cancer calculated from the main lesion. "T" and "t" are defined in the explanation of Fig. 1.

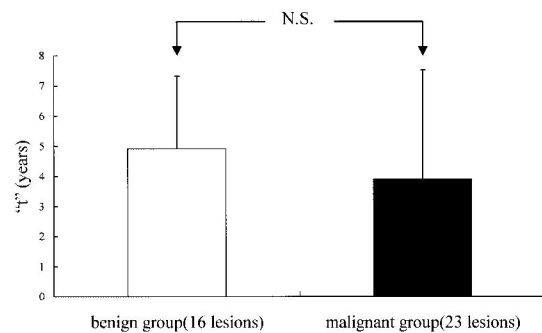


Fig. 8. Period of time from genesis of gastric remnant cancer "t" calculated from the main lesion.

Fig. 9 に示すように主病変からみた初回悪性の残胃の癌23病変のうち、T-tが大きいほうから95%は発見可能(95%は発見できるとする推定の癌発見率)とした時の最小のT-t(=幽門側胃切除後、初めて行うべき残胃の初回検査までの時間)の値は1.15年、100%発見可能な年数は、0.68年であった。一方、初回良性の残胃の癌16病変のうち、T-tが大きいほうから95%は発見可能(95%は発見できるとする推定の癌発見率)とした時の最小のT-t値は9.33年、100%発見可能な年数は4.70年と差がみられた。また、この初回良性のT-t(=幽門側胃切除後、初めて行うべき残胃の初回検査までの時間)を幽門側胃切除時の年齢が40才以下とそれ以上に分けてみると、40才以下で平均21.88年、それ以上で平均11.61年と差がみられた(Mann-Whitney test: P<0.01)。

(V) 症例提示

遺残癌と思われる症例を提示する。症例は、51才の男性で深達度はsmである。初回手術から残胃の癌発見までの経過年数は6年であった。Fig. 10 aは上部消化管X線検査像、Fig. 10 bは内視鏡像、Fig. 10 cは切除標本の半固定

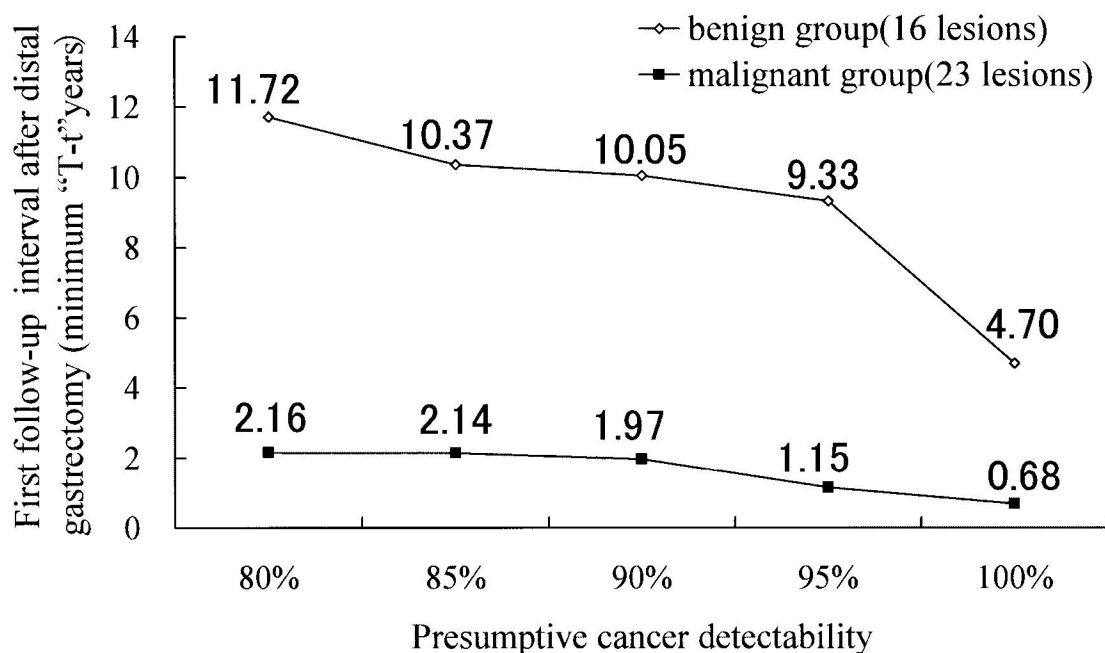


Fig. 9. Presumptive cancer detectability and appropriate first follow-up interval after distal gastrectomy.

像である。矢印のように残胃の癌の発生部位は吻合部、吻合部であった。tとTの関係を見ると $T-t = -1.11$ と $t \geq T$ であり、再発、遺残の可能性が高いと考えられた。

考 察

幽門側胃切除後の残胃のサーベイランスでは、吻合部、吻合部、非断端部という特殊な形態があるため診断能が低下する。X線検査や内視鏡検査における問題点として、①食物残渣や腸液の逆流により造影や観察が不良であること②X線検査時の小腸との重なりや圧迫の制限、空気が抜けやすく十分な伸張が保ちにくいこと③容積の減少により内視鏡検査時に吻合部を含めた反転観察が不良なことなどが挙げられる。残胃の癌の診断に影響する性、年齢、初回手術時の再建法、吻合部・吻合部の状態、初回病変、初回手術からの経過年数など残胃の“環境”を検査の前に知っておくことが重要である⁷⁾。

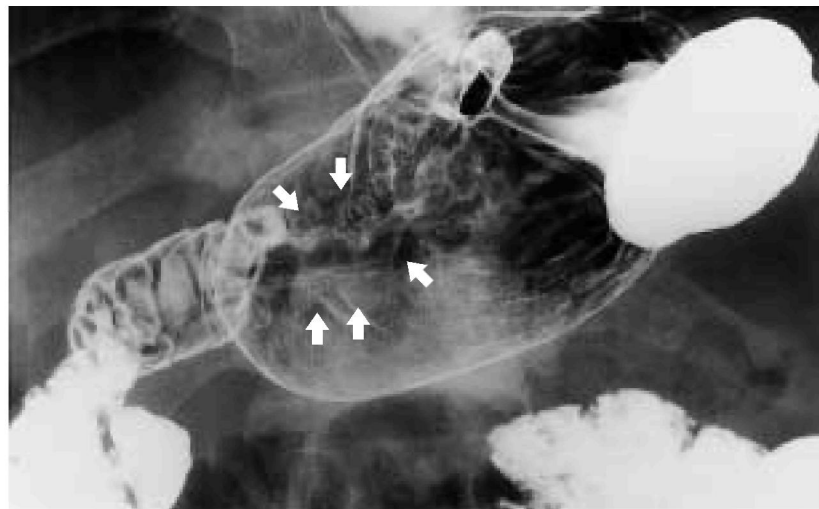
残胃の癌の発生年齢は初回病変の良悪性に関係がなく、残胃の癌の発生、診断は年齢が一つの要素と考えられた。残胃癌症例の年齢分布をみると、初回良性と初回悪性の分布がほとんど等しいという報告もある⁸⁾。すなわち、初回病変の良悪性に関係なく残胃の癌の切除時の年齢が変わらずに、残胃の癌発見までの経過年数が異なることは、初回手術からの経過が異なることを意味する。

再建法ではBillroth II法に残胃の癌の発生が多いという報告⁹⁾もあるが、今回の検討ではほぼ同数であった。

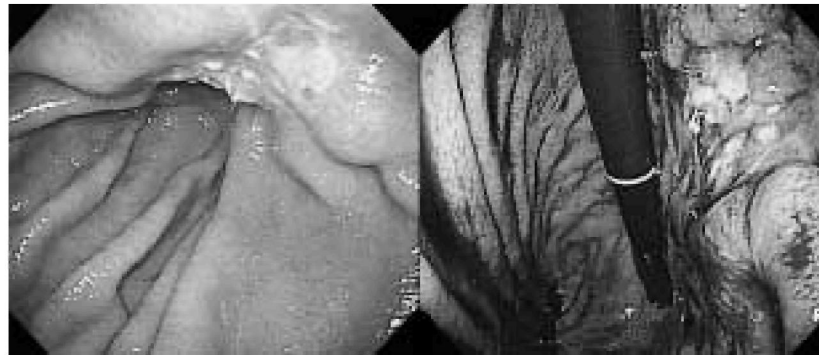最近ではBillroth I法による再建が多いことより、今後はこの再建後に残胃の癌の発生が増加することが予想される。多発癌は初回悪性に多く、ほとんどが未分化型であった。今後、切開・剥離法などで未分化型癌に対する内視鏡的切除の適応拡大が考えられるが、残胃における内視鏡的切除時の多発病変の見逃しに注意が必要と思われる。

残胃の早期癌の診断に関して、隆起型は平坦・陥凹型に比べ診断率が良好であった。残胃の癌は隆起型が多いとされてきたが¹⁰⁾、本邦報告例の残胃早期癌の集計では、約30%は平坦・陥凹型であった^{10,11)}。そこで残胃の平坦・陥凹型早期癌の診断は困難で見逃されていると指摘されており^{12,13)}、画像診断で見落としやすい^{12,14,15)}平坦・陥凹型早期癌の発見方法がポイントとなる。これらの癌の発見には、残胃の“環境”を熟知し、X線診断で、造影剤がよく塗り付いた二重造影法で前後壁のバリウム斑をひろいあげることや¹⁵⁾、内視鏡検査時に反転法を含めたきめ細かい観察¹⁶⁾が重要である。また吻合部、吻合部、噴門部¹⁷⁾の読影は困難な場合もあるが、術前X線検査で見逃された病変の発生部位の検討により、前壁、後壁にも見逃し例が多い。したがって観察、読影の際には前・後壁を含め、全ての領域にわたる詳細な読影が必要である。


初回手術から残胃の癌発見までの経過年数は初回良性病変が悪性病変に比べ長く、諸家の報告^{18,19)}に一致していた。残胃の癌の発生部位は初回良性では吻合部、吻合部、噴門部に多く、初回悪性では、非断端部を中心に残胃全



a)



b)



c)

Fig. 10. A case suggests a possible residual cancer in the remnant stomach.
a) Double contrast view of the remnant stomach showing an irregular-shaped depressed area surrounded by arrows.
b) Endoscopic photograph showing an irregular-shaped depression with white coat.
c) Resected specimen.

体にみられた。残胃癌の分布については初回良性で吻合部近傍に、初回悪性では断端縫合部や非断端部にみられたとする報告²⁰⁾ やラットを用いた動物実験の同様な報告^{21,22)}がある。初回病変の違いにより発生部位が異なるという結果は、残胃の経過観察の検査に有用な情報と考えられた。

残胃の癌の発生機序については、神経切離と残胃癌との関連^{23,24)}、胆汁を含む十二指腸液の逆流による化学的影響^{25,26)}、*Helicobacter pylori*菌感染²⁷⁾など様々な意見がある。初回手術から残胃の癌発見までの経過年数が初回良性は初回悪性に比べ有意に長いことや、初回良性は吻合部に、初回悪性は残胃全体に癌が発生していることを考慮すると、初回良性病変では長期にわたる十二指腸液の逆流による化学的変化や吻合部・断端部の神経支配の脱落²⁸⁾の関与が示唆される。一方、初回悪性では残胃全体の神経支配の脱落²⁸⁾や、初回手術の際にすでに広範な胃粘膜萎縮がある²⁹⁾など、発癌に関してmalignant potentialが初回良性に比べ高いと考えられる。

胃癌の発育進展は多様であるが、腫瘍径の経時的観察によると1年間に拡大する面積は平均103 mm²とし、さらに中村の癌の発育曲線との対比では、早期胃癌では $S=0.1 t^2$ とほぼ一致し、進行胃癌では $S=0.3 t^2$ に近似する³⁰⁾。また中村も癌発育速度の上限の $S=0.3 t^2$ を用いることが実際的と述べており⁶⁾、本研究ではこの関係式を用いて、残胃の癌の面積よりその癌発生からの経過時間を逆算した。初回手術から残胃の癌発見までの経過年数をTとした場合、 $T>t$ は残胃新生癌、 $t\geq T$ は遺残癌となる。遺残癌の場合、初回手術での見逃しも考えられるため、上部消化管検査の精度の向上や切除範囲の慎重な検討が必要である。切除標本の検討で $t\geq T$ の症例では遺残癌が示唆され、補助療法や綿密なfollow upが必要と考えられた。 $T>t$ すなわち新生癌についてはその経過観察の期間が重要となる。 $T-t$ で示される期間は、経過観察の際に残胃の癌が発生するまでに検査が不要な期間とも解釈できる。初回手術時の疾患別に良・悪性で検討すると、100%見落としがない最小期間は初回良性で4.70年、初回悪性で0.68年(=8.2ヶ月)であった。この結果より、初回良性では初回悪性に比べ、初回手術後の残胃の検査間隔は長くて良いと考えられた。さらに初回良性で幽門側胃切除時の年齢が40才以下とそれ以上に分類した場合、その $T-t$ は前者で平均21.88年、後者で平均11.61年と有意差があったことより40才以下では手術後から初回検査までの観察期間の延長が可能と考えられた。

欧米のprospective studyでも同様に、初回良性では残胃の癌の発生が術後12年は期待値よりも観察値が低く、術後12年以降に有意に増加するという報告がみられる³¹⁾。また術後15~20年以上で発癌の危険性が増加する

という報告もある^{32,33)}。初回良性における残胃の癌発見のスクリーニング検査開始時期については、10年以降とする報告³⁴⁾や初回良性病変の胃切除後10年以上の経過例を残胃の癌の高危険群とすべきとする報告がある³⁵⁾。

以上より、幽門側切除後の残胃の経過観察については初回病変の良悪性別に考えるべきである。良性病変の初回手術時には発癌のinitiationの可能性は低く、胃切除後の十二指腸液³⁶⁾、胆汁逆流³⁷⁾の化学的刺激による発癌までは長期間を要し、癌発生部位も特殊性がある²⁸⁾と考えられた。したがって初回良性では、残胃の癌を見つけるための術後経過観察期間は4~5年以降、さらに40歳以下の若年者ではそれ以上でも良いと推測された。ただし、術後10年以上経過した場合には、初回悪性と同様に定期的な検査が必要であると考えられる。初回悪性では、最初の切除の時点ですでに発癌のinitiationが残胃にもあるとも考えられ²⁹⁾残胃全体の詳細な観察が重要であり、手術後から新しい癌が発生するまでの最小期間が0.68年であったことを考慮すると1年に1回は上部消化管検査が必須と考えられた。これは施行医の側から、これまで漠然といわれていた年1回の検査の必要性を理論的に裏づける結果であった。

結 語

1. 残胃の検査では初回良性病変は吻合部、縫合部、噴門部を重点的に、初回悪性病変は残胃を全体的に詳細に観察することが重要である。肉眼型では平坦・陥凹型、占居部位的には前・後壁の見逃しに注意を要すると考えられた。
2. 残胃の癌の発症年齢は初回良・悪性で差はなかったが、術後の残胃の癌までの経過年数は、初回良性は初回悪性に比べ長期であった。
3. 初回手術後の残胃の癌発見までの経過年数(T)と残胃の癌の発生からの経過年数(t)から $T>t$ は新生癌、 $t\geq T$ は遺残癌と考えられた。したがって、切除標本から両者を鑑別し治療法や経過観察期間を選択できると考えられた。
4. 幽門側切除後の残胃の経過観察では初回良・悪性で差異があり、初回良性では術後残胃の癌を見つけるための上部消化管の検査は4~5年以降、さらに40歳以下の若年者ではそれ以上でも良いと推測された。しかし術後10年経過例では、初回悪性と同様に定期検査が必要である。初回悪性では年1回の残胃の検査が必須と考えられた。

謝 辞

稿を終えるに当たり、御指導、御校閲を賜りました鹿児島大学内科学第二講座有馬暉勝教授に深謝致します。また本研究を指導して下さいました同内科前講師美園俊明博士、助手鮫島朝之博士に感謝いたします。さらに本研究に御協力いただきました南風病院院長西俣寛人博士、同消化器病センターの先生方、鹿児島大学第二内科消化器研究グループ、鹿児島厚生連病院の先生方、同病理部の方々に厚くお礼申し上げます。

本論文の要旨の一部は第53回日本消化器内視鏡学会総会にて発表した。

文 献

- 1) Littler ER, Gleibermann E. Gastritis cystica polyposa (Gastric mucosal prolapse at gastroenterostomy site, with cystic and infiltrative epithelial hyperplasia). *Cancer* 1972 ; 29 : 205-9.
- 2) Koga S, Watanabe H, Enjoji M. Stomal polyoid hypertrophic gastritis. *Cancer* 1979 ; 43 : 647-57.
- 3) Viste A, Eide GE, Real C, Glattre E, Søreide O. Cancer of the gastric stump: analysis of 819 patients and comparison with other stomach cancer patients. *World J.Surg.* 1986 ; 10 : 454-61.
- 4) Sasako M, Maruyama K, Kinoshita T, Okabayashi K. Surgical treatment of carcinoma of the gastric stump. *Br J Surg.* 1991 ; 78 : 822-4.
- 5) Takeda J, Toyonaga A, Koufujii K, Kodama I, Aoyagi K, Yano S, et al. Early gastric cancer in the remnant stomach. *Hepatogastroenterology* 1998;45:1907-11.
- 6) 中村恭一. 胃癌の大きさとその癌発生からの経過時間との関係(胃癌の発育曲線). 胃癌の構造 第2版. 東京: 医学書院, 1990 : 185-99.
- 7) 谷口鎌一郎, 美園俊明. 残胃のサーベイランス a) レントゲン検査. 曾和融生, 三輪晃一編. 続・残胃癌. 大阪: 医薬ジャーナル社, 2000 : 158-67.
- 8) 上西紀夫, 清水伸幸, 下山省二, 山口浩和, 野村幸世, 吉川朱美ほか. 残胃癌の基礎知識. 消化器内視鏡 1999 ; 11 : 1481-87.
- 9) Toftgard C. Gastric cancer after peptic ulcer surgery. A historic prospective cohort investigation. *Ann. Surg.* 1989 ; 210 : 159-64.
- 10) 武藤 学, 田尻 久雄, 大津 敦, 朴 成和, 細川浩一, 藤井隆広ほか. 残胃の癌の診断—早期発見をめざして(2)内視鏡診断. *臨床消化器内科* 1997 ; 12 : 1883-88.
- 11) Sowa M, Onoda N, Nakanishi I, Maeda K, Yoshikawa K, Kato Y, et al. Early stage carcinoma of the gastric remnant in Japan. *Anticancer Res.* 1993 ; 13 : 1835-38.
- 12) 白壁彦夫, 浜田 勉, 鎗田 正, 加治文也, 小林茂雄, 松川正明ほか. 残胃癌のX線診断. *臨床放射線* 1982 ; 27 : 593-600
- 13) 山田眞一, 岡島邦雄. 「残胃の癌」の臨床病理学的検討. *消化器外科* 1990 ; 13 : 1481-85.
- 14) 城所 尙, 林田康男. 残胃の癌と「残胃癌」—その定義と臨床像. *消化器外科* 1985 ; 8 : 31-36.
- 15) 谷口鎌一郎, 美園俊明, 小田代一昭, 市来秀一, 大石一郎, 福留重明ほか. 残胃癌の診断—特にX線, 内視鏡的診断について. *消化器科* 1998 ; 26 : 318-26.
- 16) 竹添和英, 鷗川四郎. 内視鏡による残胃病変の診断. *胃と腸* 1977 ; 12 : 875-82.
- 17) 西俣寛人, 政信太郎, 西俣嘉人, 下鑑研悟, 西俣寿人, 美園俊明ほか. 噴門部陥凹型早期胃癌の見つけ出し診断—X線の立場から. *胃と腸* 1989 ; 24 : 33-43.
- 18) 城所 尙. 残胃の癌切除例の遠隔成績—胃癌研究会98施設613例の検討—. *日本癌治療学会雑誌* 1982 ; 17 : 2029-34.
- 19) 岩永 剛, 小山博記, 今岡真義, 古河 洋, 平塚正弘, 小川明孝. 胃癌に対する胃幽門側部分切除後の残胃の癌発生について. *癌の臨床* 1988 ; 34 : 442-446.
- 20) 山口浩和, 清水伸幸, 瀬戸泰之, 上西紀夫. 残胃の二次癌. *臨床外科* 2000 ; 11 : 1395-1402.
- 21) 山口浩和, 上西紀夫. 残胃癌の臨床病理. *消化器科* 1998 ; 26 : 327-35.
- 22) 上西紀夫, 清水伸幸. 残胃癌の病態 e) 神経切離と残胃粘膜変化. 曾和融生, 三輪晃一編. 続・残胃癌. 大阪: 医薬ジャーナル社, 2000 : 74-87.
- 23) 上西紀夫, 清水伸幸, 山口浩和, 下山省二, 野村幸世, 青木文夫ほか. 胃切除前後の変化からみた残胃の癌の発生機序. *消化器外科* 2000 ; 23 : 1107-17.
- 24) Kaminishi M, Shimizu N, Shimoyama S, Yamaguchi H, Ogawa T, Sakai S, et al. Etiology of gastric remnant cancer with special reference to the effects of denervation of the gastric mucosa. *Cancer* 1995 ; 75 : 1490-96.
- 25) 平木幹久. 残胃癌発生におよぼす胆汁の影響に関する実験的研究. *日本外科学会雑誌* 1991 ; 92 : 645-

- 51.
- 26) 三輪晃一, 鎌田 徹, 長谷川 啓, 藤村 隆, 瀬川 正孝, 松本 尚ほか. 胃手術と発癌リスク. 消化器外科 1990; 13: 1505-12.
- 27) Leivonen M, Nordling S, Haglund C. Does helicobacter pylori in the gastric stump increase the cancer risk for after certain reconstruction types?. *Anticancer Res.* 1997; 17: 3893-96.
- 28) 上西紀夫, 山口浩和, 下山省二, 青木文夫, 辻 英一, 清水伸幸ほか. 十二指腸の逆流と発癌. 臨床消化器内科 1997; 12: 1851-59.
- 29) 浅木 茂. 残胃の病態と残胃癌. 消化器内視鏡 1999; 11: 1503-09.
- 30) 高橋 真. 胃集検発見胃癌における内視鏡所見の遡及的検討—経時的变化と発育経過について—. *Gastroenterological Endoscopy* 1987; 29: 1956-70.
- 31) Dömellof L, Janunger K-G. The risk for gastric carcinoma after partial gastrectomy. *Am J Surg.* 1977; 134: 581-84.
- 32) Arnthorsson G, Tulinius H, Egilsson V, Sigvaldason H, Magnusson B, Thorarinsson H. Gastric cancer after gastrectomy. *Int J Cancer* 1988; 42: 365-67.
- 33) Caygill C, Hill M, Kirkham J, Northfield T. Mortality from gastric cancer following gastric surgery for peptic ulcer. *Lancet* 1986; 929-31.
- 34) Greene FL. Early detection of gastric remnant carcinoma. The role of gastroscopic screening. *Arch. Surg.* 1987; 122: 300-03.
- 35) 磨伊正義. 残胃のサーベイランスはいかにあるべきか. 消化器内視鏡 1999; 11: 1511-18.
- 36) Kondo K, Suzuki H, Nagayo T. The influence of gastro-jejunal anastomosis on gastric carcinogenesis in rats. *Jpn. J. Cancer Res. (Gann)* 1984; 75: 362-369.
- 37) 栗原 透, 中野眼一, 村谷 貢, 小川晃男, 長町幸雄. 残胃癌発生に関する実験的研究. 消化器癌の発生と進展 1991; 3: 105-09.