

超音波検査法によるヤギの早期妊娠診断

朝魯孟・高山耕二¹⁾・中西良孝¹⁾・上村俊一*・浜名克己

(家畜臨床繁殖学研究室, ¹⁾家畜管理学研究室)

平成16年8月10日 受理

要 約

ヌビアン種とトカラヤギにおける超音波検査法による早期妊娠診断と、胎齢ごとの胎子器官の発育と胎子胸腰部長(体幹)、頭長、心臓直径を測定した。超音波検査法は胎齢別に経直腸検査法と経腹部検査法を用いて交配から分娩まで行った。交配後23±2日で胎胞がみられ、胎子は胎胞観察後7±2日でみられた。眼窩は交配後6週間にみられた。心臓はそれぞれのヤギで交配後30, 40並びに50日でみられ、心室は交配後4カ月ごろにみられた。胎子の胸腰部長、頭長、心臓の直径は胎齢の推移に従って増加した。交配後3カ月までの胎子頭長の増加、4カ月半の胎子胸腰部長の増加が明瞭であった。これらの結果から、ヤギに対する超音波検査法は早期妊娠診断を可能にし、さらに胎子発育のモニターにも有用と思われた。

キーワード：早期妊娠診断, ヤギ, 超音波検査法

緒 言

家畜の繁殖機能を評価する超音波検査法は、発情周期における卵巣や子宮の周期的変化、妊娠時の胎子の発育検査、あるいは異常妊娠の診断に用いられる。超音波検査法による早期妊娠診断は外観から妊娠が推定される時期より格段に早く診断でき、胎子数の確認や胎子異常の有無、さらに胎子の性別も可能となる[5]。いったん妊娠が診断されると、妊娠家畜は別途に管理して栄養状態が考慮され、また老廃家畜の更新など合理的な飼養管理が可能となる。一方、非妊娠と診断されると、その後発情観察を行い、あるいは積極的に発情を誘起し、発情時に雄畜と交配させ、空胎期間の短縮を図ることが可能となる。

超音波検査法による妊娠診断は、現在、ウマ[4]、ウシ[8]、ヒツジ[6]、ヤギなど多くの家畜で応用されている。ヒツジ[1]やヤギ[3]では、妊娠すると交配後20日前後から妊娠子宮角に胎液の貯留がみられ、妊娠腔の形成が観察される。妊娠したウシ[9]では、交配後26-29日に直径10mm程度の胚が観察され、

同様にヒツジ[2]では交配後26日ごろから初期胚が観察される。胎子の心臓の拍動が、ヒツジ[2]では交配後28日、ウシ[9]では胚の観察とほぼ同時期に観察することができる。一方、イヌやネコなどの伴侶動物では、妊娠30日ごろには胎子の骨化が始まり、X線検査により胎子数の観察が可能となる。このような超音波検査法による早期妊娠診断に関する研究は家畜の繁殖管理に非常に有用であるが、ウシやヒツジと比べヤギに関する知見は少ない。また、ヤギでは交配後、早期妊娠診断や胎齢に伴う胎子器官の発育および胎子の胸腰部長(体幹)、頭長、心臓直径の変化を把握することは、出生前の胎子管理に重要である。

本研究の目的は、超音波検査法によるヤギの早期妊娠診断と、妊娠の経過に伴う胎子の各器官の発育状態の相互関係を明らかにすることである。

材 料 と 方 法

供試動物

鹿児島大学農学部附属農場飼育棟で飼養されてい

* 連絡責任者：上村俊一 (鹿児島大学農学部家畜臨床繁殖学研究室),
Tel/Fax (099) 285-8737, E-mail:kamimura@agri.kagoshima-u.ac.jp

Table 1. Maternal weight and initial ultrasonographic image of fetal organs at different gestational stages in goats

Stage (month)	Maternal weight (kg)			Image of fetal organs	
	Goat number	Nubian A	Nubian B	Tokara	
1		49.2	41.8	26.6	Head, Trunk
1.5					Orbit
2		48.2	40.8	26.9	Backbone
3		54.2	44.0	31.6	
4		56.3	43.8	32.8	Internal organs Ventricle
5		64.6	51.7	35.5	Internal organs Ventricle

る雌ヤギについて、2003年11月から2004年4月までの5カ月間にわたり、妊娠から分娩まで観察を行った (Table 1)。ヤギはヌビアン種2頭とトカラヤギ1頭で、試験開始時の平均体重はヌビアン種44.2±5.1kg (平均±標準偏差)、トカラヤギ27.2kgであり、3頭の産次数は3.5±0.5産 (平均±標準偏差) であった。

超音波検査法による妊娠診断と胎子発育の観察

検査では、まずヤギを専用の保定枠に入れ、落ち着かせた後、肛門周囲や直腸を軽く刺激し、宿糞を除去した。経直腸からの超音波検査は立位で行い、6.5MHzの体腔内用リニア形探触子 (EUP-U33, 日立メディコ, 東京) を装着したBモード超音波診断装置 (EUB-405, 日立メディコ, 東京) を用い、超音波用ゼリーを入れた薄いビニール袋に探触子を入れ直腸内に挿入した。振動子面を下方として探触子をおよそ20cm直腸内へ水平に挿入し、まず画像上でエコーレベルの低い膀胱を確認した。その後、膀胱の背側で探触子を左右におよそ60度回転させ、ややエコーレベルの低い円筒形の左右子宮角と、その前端に2～4cm大の左右の卵巣を確認した。経直腸からの超音波検査は、交配後60日まで行った。その後、妊娠子宮の下垂に伴い直腸からの超音波検査は困難となり、3.5MHzのコンベックス形探触子 (EUP-C314G, 日立メディコ, 東京) を用いて腹壁から観察した。検査では、ヤギを右横臥としてエコーゼリーを左下腹部に十分塗り、探触子を内股部に深く押し込むようにして骨盤部から腹腔内を走査観察した。その後、左横臥に体位を変え、右下腹部を同様に走査した。

早期妊娠診断では、交配後20日以後において、子宮角内におけるエコーレベルの低い妊娠腔と腔内にエコージェニックな胚芽がみられた時に妊娠と診断

した。その際、両側卵巣を観察して、妊娠腔がみられた側の卵巣に妊娠黄体を確認するとともに、卵胞の存在も検査した。胎子の観察では、胚の発現から分娩まで、胎子の各器官の出現とその形状を妊娠初期には毎週3回、妊娠後半では毎週1回観察を行った。胎子の器官では、主に胸腰部長 (体幹)、頭長、心臓の直径 (最大幅) を測定した。妊娠中期 (ヌビアン種では妊娠127日、トカラヤギでは妊娠106日) にX線検査を行い、胎子数と長骨の測定を行った。妊娠期間中、母ヤギの体重を測定するとともに、分娩時には新生子ヤギの体重を測定した。

胎子器官の測定

妊娠前期の経直腸からの超音波診断、その後の経腹部からの診断において、胎子の胸腰部長 (体幹)、体長、心臓直径を測定した。

胸腰部長 (体幹)：体幹は妊娠の経過とともに明瞭に増加し、妊娠8週以後では体幹は腹部を2つに分節し、それぞれ計測した値を加えた。

胎子頭長：口腔の切歯部から、頭頂骨までの直線距離を測定したが、妊娠3カ月以後は頭骨硬化による高いエコーレベルのため、測定困難となった。

心臓直径：心拍動の影響を除外するため、測定はすべて収縮期に行い、妊娠4カ月までは長軸を、それ以後は長軸と短軸を測定した。

結 果

早期妊娠診断

発情周期中、黄体は開花期で最大直径14.9±0.3mm (平均±標準偏差) を示し、その後退行して、次回発情前には5.2±0.5mmと小さくなった (Fig. 1a)。一方、妊娠黄体は交配後20日で最大となり (14.2±

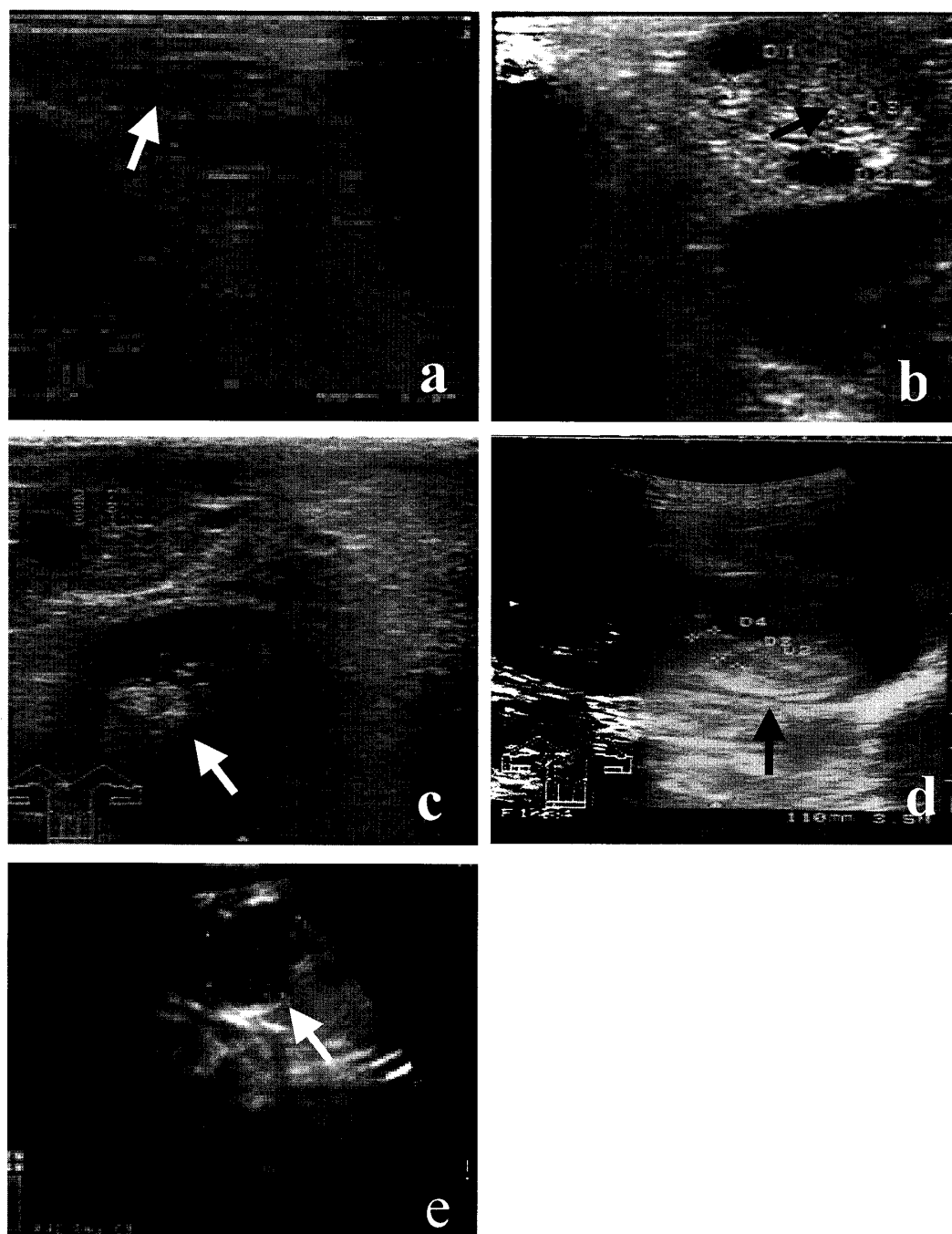


Fig. 1. Ultrasonographic images of ovaries and fetal organs in goats. (a) Regressed corpus luteum on Day 17 after ovulation (white arrow). (b) Corpus luteum of pregnancy on Day 24 after ovulation which remained through the pregnancy (black arrow). (c) First observed fetus on Day 28 of pregnancy (white arrow). (d) Fetus and heart beat on Day 40 of pregnancy (black arrow). (e) Ventricle of fetal heart in 4 month of pregnancy (white arrow).

10.1mm), 妊娠期間中存続した (Fig. 1b)。胎胞は、リニア形探触子を直腸内へ挿入後、膀胱背側の子宮角内にエコーレベルの低い楕円形のイメージとして交配後23±2日に初めて観察された。胎子は胎腔観察後7±2日でエコージェニックな画像としてエコーレベルの低い胎胞内に描出され、ヌビアン種で1.4

±1.3mm, トカラヤギで5.9mmの体長として観察され、妊娠の経過とともに増大した (Fig. 1c)。

胎子の器官の発育

胎齢ごとの胎子器官の発育は、ヌビアン種とトカラヤギとの間に明瞭な相違がみられた (Table. 1)。

頭部や体部の形成においてヌビアン種とトカラヤギを比較すると、ヌビアン種が2週間早く、眼窩は妊娠6週間に両種のヤギで直径 $0.75 \pm 0.5\text{mm}$ として観察された。心臓が初めて確認された日は3頭のヤギ

でそれぞれ異なり (Fig. 1d), 一方, 心室はすべてのヤギで妊娠4カ半に観察された (Fig. 1e)。

妊娠経過に伴う胎子胸腰部長 (体幹), 頭長, 心臓の直径

胎子の胸腰部長 (体幹), 頭長, 心臓の直径は母体体重の増加に伴い大きくなった (Fig. 3)。母体体重は妊娠後3カ月から分娩前1週間に急速に増加した (Table 1)。胸腰部長 (体幹) は, ヌビアン種は妊娠4週から6週までと分娩前1週間で, トカラヤギでは妊娠10週までと分娩前の1週間で急激な増加を示した。頭長は, すべてのヤギで妊娠3カ月まで観察でき, ヌビアン種では妊娠10週から大幅に増加した。これに対して, トカラヤギでは妊娠7週から大きく増加した。ヌビアン種における心臓の長軸と短軸はトカラヤギより大きく, ヌビアン種が妊娠4カ月で 3.5cm , $2.2 \pm 0.2\text{cm}$ であるのに対し, トカラヤギは $2.8 \pm 0.2\text{cm}$, $1.8 \pm 0.2\text{cm}$ の双子であった。X線診断による胎子数は分娩時の新生子ヤギ数 (ヌビアン種2頭が両方とも一子, トカラヤギが双子) と一致した (Fig. 3)。

考 察

本研究から, 超音波検査法によるヤギの早期妊娠診断は, 安全かつ確実な方法であることが明らかになった。特に胚の出現, 胎子器官の形成, 胎子の胸腰部長 (体幹), 頭長, 心臓直径の測定はヤギにおける早期妊娠診断と胎齢の評価に有効である。ウシ

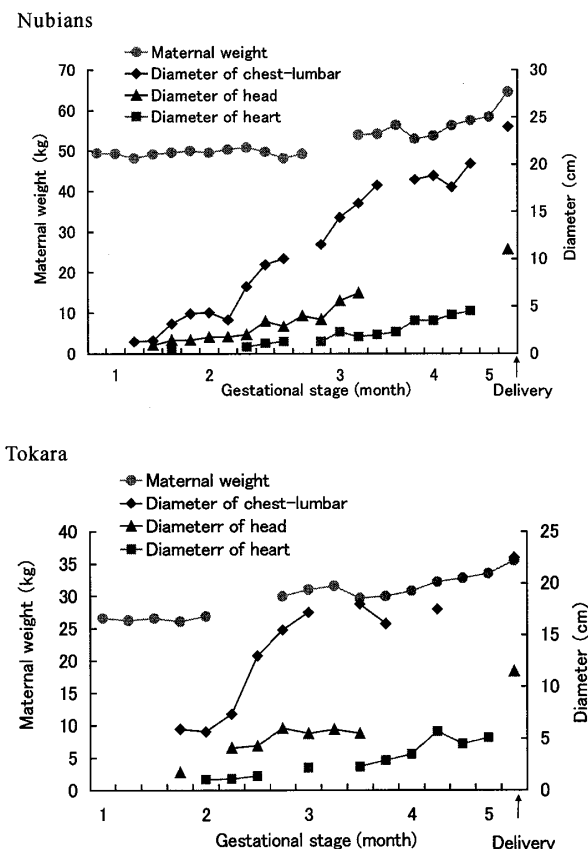


Fig. 2. Development of maternal weight and fetal organs imaged using ultrasonography during gestational stage in goats.

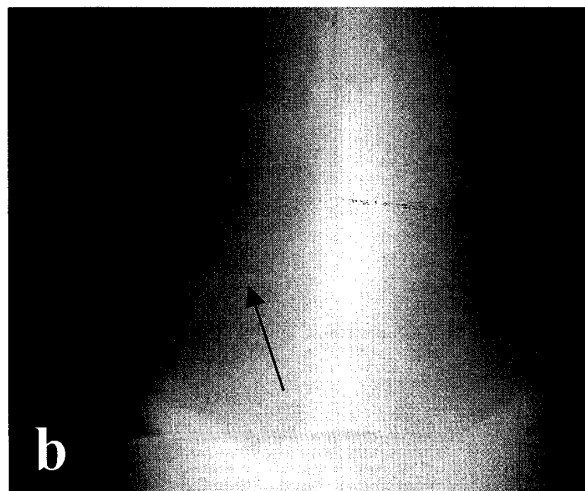
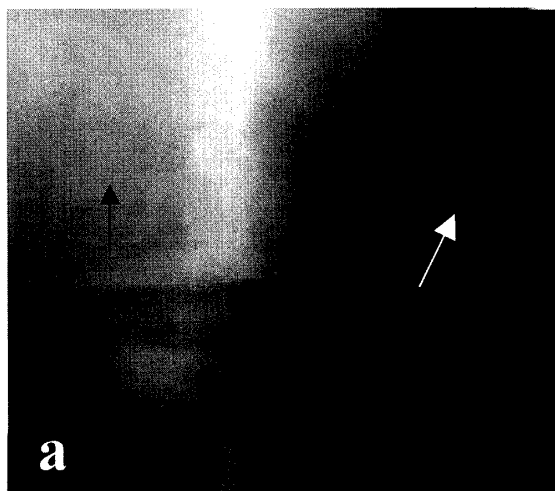


Fig. 3. Pelviscopy of pregnant goats was observed in the ventral-dorsal view of the radiographic image. (a) Twin fetuses in Tokara goat. Left side arrow indicates head in one fetus and right side indicates legs in another fetus. (b) Single fetus in Nubian goat. Left side arrow indicates head and right side indicates trunk and legs.

で普及している超音波検査法によると、子宮角内腔は交配後12-14日で低いエコー像として観察される[9]。本研究では、子宮角内腔は妊娠23±2日でみられ、胚は胎胞観察後7±2日から観察された。胎子の心拍はN-1, N-2, とT (N:ヌビアン種, T:トカラヤギ)の3頭でそれぞれ妊娠の30日, 40日, 50日にみられたが、胎齢との関連はみられなかった。胎子の胸腰部長(体幹), 頭長, 心臓の直径は胎齢が進むにつれて明瞭に増加した。本研究では、交配から分娩までを通して観察したところ、胎子胸腰部長(体幹), 頭長, 心臓の直径と胎子器官の形成は胎齢と関係することが明らかとなった。特に、胎子頭長が妊娠後3カ月まで急激な増加を示した。これはReichleとHaibleの報告[10]と同様であった。胎子器官の形成において、心室の観察は妊娠4.5カ月で明瞭となった。分娩前1週間に母体重の顕著な増加がみられ、胎子の急速な発育が予想されるため、妊娠末期の栄養の追加(増し飼い)が必要と思われる。今回、超音波検査法によるヤギの早期妊娠診断により、ヤギが非妊娠の場合、再交配のための管理計画を立て、また早期胚死の診断[10]や子宮蓄膿症と胎子ミイラ化の区別などが可能となり、ヤギの生産効率の向上に大きく貢献すると考えられる。

ヤギに対する超音波検査法は、早期妊娠診断と胎齢の推定法として有効であり、さらに分娩前の管理に対しても有用と考えられる。

謝辞：本論文をまとめるに当たり、ご校閲を賜った鹿児島大学農学部阿久沢正夫教授に深謝する。

文 献

- [1] Buckrell, B. C.: Applications of ultrasonography in sheep and goats. *Theriogenology*, **29**, 71-84 (1988)
- [2] Buckrell, B. C., Bonnett, B. N. and Johnson, W. H.: The use of real-time ultrasound rectally for early pregnancy diagnosis in the ewe. *Theriogenology*, **25**, 665-673 (1986)
- [3] Garcia, E., Neary, M. K., Kelly, G. R. and Pierson, R. A.: Accuracy of ultrasonography in early pregnancy diagnosis in the ewe. *Theriogenology*, **39**, 847-861 (1993)
- [4] Ginther, O. J.: Ultrasonic imaging and reproductive events in the mare, 196-250, Cross Plains WI; *Equiservices* (1986)
- [5] Kamimura, S., Nishiyama, N., Ookutsu, S. and Hamana, K.: Determination of bovine fetal sex by PCR using fetal fluid aspirated by transvaginal ultrasound-guided amniocentesis. *Theriogenology*, **47**, 1563-1569 (1997)
- [6] Kastelic, J. P., Curran, S., Pierson, R. A. and Ginther, O. J.: Ultrasonic evaluation of the bovine conceptus. *Theriogenology*, **29**, 39-54 (1988)
- [7] Martinez, M. F., Bosch, P. and Bosch, R. A.: Determination of early pregnancy and embryonic growth in goats by transrectal ultrasound scanning. *Theriogenology*, **49**, 1555-1565 (1998)
- [8] Pawsh, C. H., Appa Rao, K. B. C. and Totey, S. M.: Ultrasonographic imaging to monitor early pregnancy and embryonic development in buffalo (*Bubalus bubalis*). *Theriogenology*, **41**, 697-709 (1994)
- [9] Pierson, R. A. and Ginther, O. J.: Ultrasonography for detection of pregnancy and study of embryonic development in heifers. *Theriogenology*, **22**, 225-233 (1984)
- [10] Reichle, J. K. and Haible, G. K.: Ultrasonic biparietal diameter of second trimester pygmy goat fetuses. *Theriogenology*, **35**, 689-694 (1991)

Early Pregnancy Diagnosis Using Ultrasonography in Goats

Chaolumeng, Kouji TAKAYAMA¹⁾, Yoshitaka NAKANISHI¹⁾, Shunichi KAMIMURA
and Katsumi HAMANA

(*Laboratory of Theriogenology, ¹⁾Laboratory of Livestock Management*)

Summary

Early pregnancy diagnosis using ultrasonography and ultrasonic measurements of fetal organ during pregnancy in goats were performed. Two Nubian goats and a Tokara goat were scanned with a 6.5 MHz linear rectal probe until two month of pregnancy, then with a 3.5 MHz trans-abdominal convex probe until delivery. The fetal sac in the pregnant uterine horn was first observed on day 23 ± 2 after insemination, and 7 days later the fetus was observed. The fetal heart was observed on day 30, 40 and 50 in the pregnant goats, respectively, and ventricles of the fetal heart were clearly observed in the fourth month of pregnancy. The diameter of the fetal trunk measured from a vertical view of the first thoracic vertebrae to the last lumbar vertebrae, the fetal head and the long and short axes of the heart grew significantly with the gestational stage. Of these organs, the fetal head after 3 months and the fetal trunk after 4 months of pregnancy had increased drastically in size. These results indicate that ultrasonic measurement is possible for early pregnancy diagnosis and provides a useful method to monitor fetal development in goats.

Key words : early pregnancy diagnosis, goats, ultrasonography