

Giraffe の 解 剖 学 的 観 察

林 田 重 幸 ・ 山 内 忠 平

Anatomical Observation of a Giraffe

Shigeyuki HAYASHIDA and Chūhei YAMAUCHI

(Laboratory of Veterinary Anatomy)

I 緒 言

反芻偶蹄目に属する *Giraffe* は同目の家畜である牛、羊、山羊と解剖学的に種々相違する点がある。これは反芻家畜である牛、羊、山羊の構造を知る上に何等かの参考となる。等者等は *Giraffe* の解剖の機会を得、家畜と比較し解剖学的に興味ある知見を得たので報告する。

材料に用いた *Giraffe* は *Giraffidae*, *Giraffa camelopardalis* L.⁽¹⁾ に属し、アフリカ、ケニヤ産、♀ 5 才で、鹿児島市鴨池動物園で死亡したものである。

II 成 績

1. 胃

第Ⅰ胃は大嚢で、背腹の両嚢に分れ、これらは更に前後に分れることは牛と同様である。牛の第Ⅰ胃内面の絨毛は扁平粗大であるが、*Giraffe* の絨毛も扁平粗大で牛よりもやや大きく、大なる絨毛は牛の2～3倍位の大きさである。この絨毛は各嚢の境界をなす襞の部分となるに従つて漸次小さくなり、特に背腹両嚢を前後に分つ襞の頂点では、牛、羊、山羊と同様に非常に小さくなるか、または欠除したようにみえる。

第Ⅱ胃は第Ⅰ胃前庭に続き、腹方は襞で第Ⅰ胃と区別され、背方は食道溝及び第Ⅰ胃と接する。第Ⅰ胃の絨毛は牛や羊と同様に第Ⅱ胃粘膜面数 *cm* の部位まで認められる。粘膜面には食道溝より放射状に並ぶ低い襞があり、これらは横の襞とも連絡して蜂巢状を呈する。襞の高さは食道溝の近くでは縦の襞が少し高いが、他の部分では縦横同大で、その高さは約 *1 mm* である。牛の第Ⅱ胃の蜂巢を形成する襞より甚だ低い。又粘膜面には鈎状の尖端の尖つた小乳頭が密生する。この小乳頭の数に牛、羊よりも多い。

第Ⅲ胃はほぼ球形にして、背方正中面には出入口の溝即ち重弁胃溝が走る。内面には多数の鈎状乳頭を有する大中小の弁状板がある。弁状板は消化管の走る方向に平行して存在し、その大いさは牛よりやや大である。その数は大葉が12枚、中葉が13枚、小葉が26枚で、最小葉は牛のように明らかなでなく、形態、数とも不明瞭である。大葉には他の葉の存在とは無関係に小さな弁状板を分岐するものがある。弁状板の数は牛、山羊においては大葉12(10)、中葉13(11)、小葉26(22)であるから *Giraffe* は牛に類似する。(括弧内山羊)

第Ⅳ胃には縦走する16～20枚の襞があるが後位になるにつれて消失する。この襞の数は牛よりも多い。

2. 大 腸

反芻類の盲腸は一般に単純なる円筒状を呈し、結腸起始部は盲腸とほぼ等大の太さを有する⁽²⁾が、*Giraffe* では縦紐、膨起は欠除するが形は馬の盲腸に類似する。回腸は盲腸内に開口し、その開口部は盲腸腔内に突出する。即ち *Giraffe* においては馬のように回盲口を有することになる。回盲口の

盲腸頭よりには豚の如く集合淋巴節板が存在する。その大きさは $5 \times 4 \text{ cm}$ である。このような集合淋巴節板は牛、山羊には見られない。結腸起始部は盲腸体の約 $\frac{1}{3}$ の太さとなり、その境界部には皺襞状の弁を認める。結腸は始め約 30 cm 盲腸と癒合し、その後結腸迷路へと移行する。牛や羊の結腸迷路は円盤状をなすが、Giraffe では豚のような円錐形に近い形態をなしている。先づ求心的に 3 回回転して中心に達し、次に遠心的に 3 回回転して求心的起始部に達し、更にその外方を 1 回半回転して小結腸に移行する。求心部と遠心部の太さはほぼ同大である。小結腸は主として後腸間膜に懸垂せられ、結腸迷路の形態に似るが、複雑に蛇行するのみで明らかに壁の厚い直腸に移行する。

3. 胆 囊

Giraffe の胆嚢について安藤⁽³⁾は「従来胆嚢を有せざる動物だと考えられていたジラフの胎児に甚小な ($0.7 \times 0.3 \text{ cm}$) 胆嚢を発見した。成獣が胆嚢を有するか否かは今後の研究にまつ。」と報告し、SEDWIE⁽⁴⁾ は胆嚢はあると記している。又秋山⁽⁵⁾、BEDDARD⁽⁶⁾ は胆嚢を欠くといい、市川⁽⁷⁾ は「ウマ、シカ以外にゾー、ラクダ、トナカイ、キリンなどは無胆嚢の動物である。」と記している。このように Giraffe の胆嚢の有無については学者の見解は一致していない。

肝はやや丸味を帯び、牛や羊よりも各葉の区別は不明瞭である。ほぼ中央の円靱帯を堺として左右の葉に大別されるのみで葉間切痕はきはめて浅い。尾状葉は明らかであるが、方形葉は不明瞭である。胆嚢は Fig. 1 の如く肝内臓面の右矢状窩に存し、黄緑色のイチヂク状を呈する。その大きさは $9 \times 4 \text{ cm}$ である。胆嚢管は肝管と合して総胆管となり、十二指腸乳頭に開口する。胆嚢中には黄褐色の胆汁が中等量に潑溜していた。胆嚢壁は組織学的にも粘膜、筋層、漿膜の三層からなり家畜の胆嚢壁と同様である。

以上の如く Giraffe の 1 例に明瞭な胆嚢を認めたが、Giraffe の胆嚢の有無については未だ諸氏の見解も一致せず、個体差又は種属差も考えられるが、これは僅に 1 例であるので、尙今後の研究に待ちたい。

4. 腎

腎は重さ 440 gm で菜豆形を呈し、その面は殆ど平滑で、牛の如く分葉状を呈せず、羊、山羊の腎に似る。腎の構造も羊、山羊や馬の腎に似て、腎片は皮質、髓質のみならず、乳頭まで癒合して、総乳頭を形成する。腎盂は馬に比して幅が広い。

5. 脊 椎

Giraffe は長い頸を有するが、その頸椎は家畜と同様に 7 個である。脊椎数について FLOWER⁽⁸⁾ は 1 例では頸椎 7、胸椎 14、腰椎 5、仙椎 4、尾椎 12 とし、又 1 例では頸椎 7、胸椎 14、腰椎 5、仙椎 3、尾椎 20 と記載している。しかし筆者等の例では頸椎 7、胸椎 14、腰椎 6、仙椎 3、尾椎 11 であり、腰椎では FLOWER の記載より 1 個多く、仙椎では彼の後者の例と同様である。尾骨数は少いが尾端火傷のため明らかでない。頸椎は特に長い。胸椎以後は漸次小さくなり、特に腰椎、仙椎の発達が悪い。牛、羊と比較すると、胸椎においては牛、羊より 1 個多く、腰椎は同数、仙椎では牛 (5) より 2 個少く、羊 (4) より 1 個少く。(括弧内は仙椎の数)

A. 頸椎 第 1 頸椎は横径より縦径が長く、載域翼の発達は悪い。横突起孔は欠くが外側椎孔、翼孔共に存在する。

第 2 頸椎には外側椎孔、横突起孔存し、腹櫛の発達は悪い。椎弓は高くその背端は前後に長い鋭利な櫛を形成する。横突起は椎体中央部に僅かに突出し、椎体腹位の後半部の両側には頸肋部が突出する。

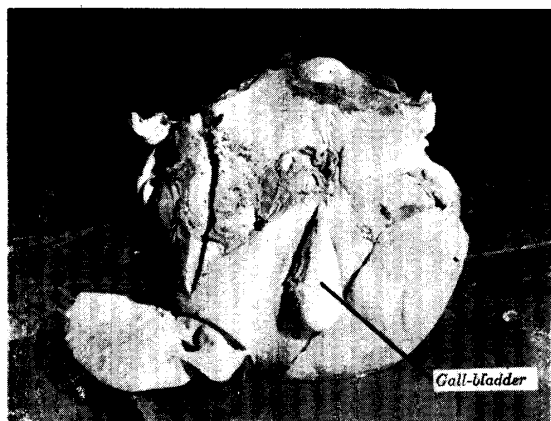


Fig. 1. The liver of the Giraffe.

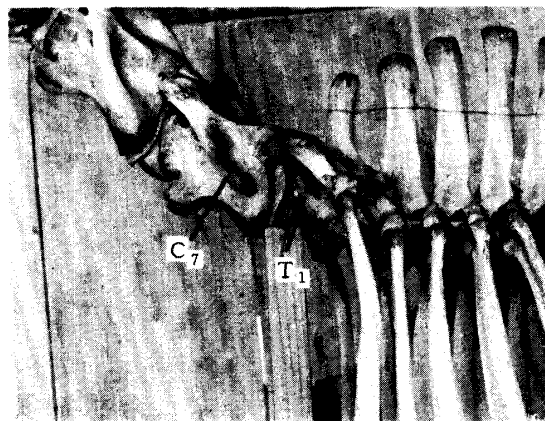


Fig. 2. Articulation between the Vertebrae and the Rib.

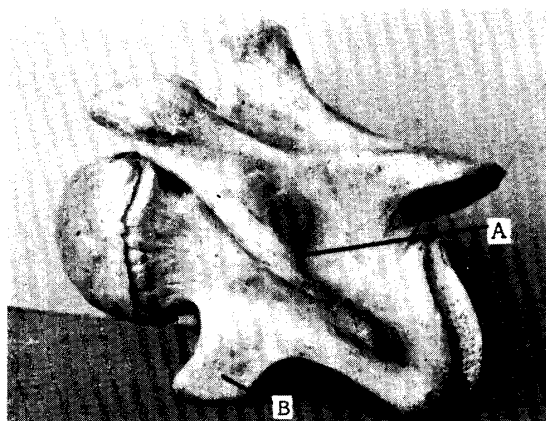


Fig. 3. The seventh cervical vertebrae.
A. Foramen transversarium
B. Costal part of the processus transversarium

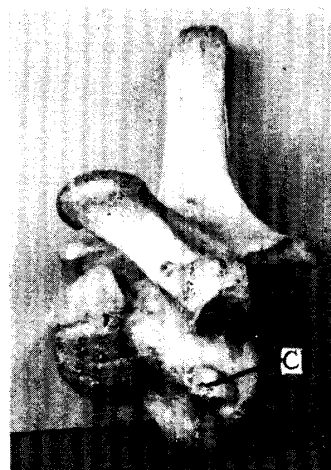

Fig. 4. The first thoracic vertebrae.
C. Fovea costalis

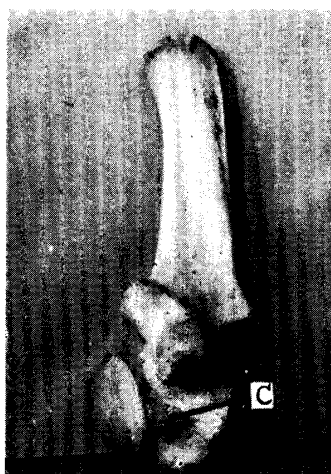

Fig. 5. The second thoracic vertebrae.
C. Fovea costalis



Fig. 6. The third thoracic vertebrae.
C. Fovea costalis

第3～第6頸椎 第5頸椎は頸椎中最も長く、それより後位は漸次短くなる。前関節突起の基部は斜下方に連り、横突起孔を被覆したようになっている。この部分が横突起である。横突起孔は横突起部と椎体の背部のみで囲まれていて、頸肋部は何等横突起孔の形成には関与しない。頸肋部は椎体下腹部の両側に前後に長く延び、中央は凹み、前位では板状の突起をなし、後位は結節状をなす。

第7頸椎は棘突起はやや高く、右側の前関節突起と椎頭の間には小骨梁があり、外側椎孔を形成していた。横突起孔は存在し、頸肋部も大きく突出している。本頸椎は第1肋骨とは無関係である。

今井^{9),(10)}は頸椎の肋横突起孔は横突起と頸肋部によつて囲まれるもので、肋横突起孔が存在する場合は頸肋部の存在は認むべきで、馬や山羊の第7頸椎に稀に1側又は両側に横突起孔の現れる場合には、その孔の腹部の骨部を頸肋と見なすべきであると述べている。しかし Giraffe においては横突起孔は椎体と横突起のみに囲まれ、頸肋部とは全く関係がなく、横突起部と頸肋部は分離している。又家畜でも横突起部と頸肋部は後位になるにつれて離れてくる。それ故に横突起孔の存在と、頸肋部の存在は本来は無関係のものと考えられる。

B. 胸椎 棘突起は第4胸椎が最も高く、後方になるに従つて徐々に小さくなる。又棘突起は第14胸椎まで後傾する。牛には外側椎孔は存在するが Giraffe では羊と同様認められない。

第1胸椎 形態的には馬の第7頸椎に類似する。棘突起はやや高く前方に傾斜し、前関節突起もよく発達している。横突起は第1肋骨結節と関節する。椎体の後 $\frac{1}{3}$ の部位には、第1肋骨小頭と関節する結節状の関節面がある。

第2胸椎 椎頭後端より、椎体中央部に亘つて第2肋骨小頭と関節する小結節が存在する。

第3胸椎 椎頭より椎体中央部に亘つて第3肋骨小頭との関節面が存在し、椎窩には第4肋骨に対する後肋窩が僅かに認められる。

第4～第14胸椎 第4以後の胸椎にはそれぞれ椎頭、椎窩間に肋窩を形成し、肋骨と関節する。乳頭突起は第13、第14胸椎において始めて現われる。家畜では後位の肋骨結節は一般に肋骨小頭に近接し、或は合一するが、Giraffe では最後胸椎まで独立的にやや大きな関節面が認められる。

C. 腰椎 腰椎は6個にして横突起は第3、第4が最も長い、家畜に比較して細く且つ突出度も小さい。椎頭、椎窩は平坦で、棘突起は徐々に低くなり、後方に傾斜する。

D. 仙骨 3個の仙椎が合一して1個の仙骨を形成し、背方に彎曲する。仙骨翼は第1仙椎の横突起部が主体をなす。

E. 尾椎 前位の2個のみが椎骨の形態をなし、後位になるにつれて棘突起、横突起とも退化消失して円筒状となる。

III 要 約

Giraffe の1例を解剖して次の所見を得た。

1. 第I胃の絨毛は牛、山羊より粗大である。第II胃粘膜面には鈎状乳頭密生し、蜂巢をなす襞は牛よりも低く、約1mmである。第III胃の弁状膜の数は大葉12枚、中葉13枚、小葉26枚である。第IV胃には縦走する16～20枚の襞がある。

2. 盲腸は縦紐、膨起は欠くが馬の盲腸に類似し、回腸は盲腸腔内に突出する。回盲口の盲腸頭よりには豚の如く集合淋巴節板が存在する。

3. 結腸迷路は反芻家畜のように平盤状でなく、豚に見られる様な円錐形を呈し、求心的に3回回転して中心に達し、其の後遠心的に3回回転して起始部に達し、尙その外方を1回半回転して小結腸へ移行する。

4. 肝は円味をおび、各葉の区別は不明瞭である。胆嚢の有無については、諸者異論があるが、本例では肝内臓面の右矢状窩に $9 \times 4 \text{ cm}$ の大いさの胆嚢が認められた。

5. 腎は菜豆形を呈し、表面平滑で牛のように分葉状を呈せず。腎片は皮質、髓質、乳頭まで癒合して総乳頭を形成し、外形、総乳頭の状態は羊に類似する。

6. 脊椎数は頸椎 7、胸椎 14、腰椎 6、仙椎 3、尾椎 11 からなる。第 7 頸椎には頸肋及び横突起孔が存在し、肋骨の附着とは無関係である。第 1 肋は第 1 胸椎の後 $\frac{1}{3}$ の椎体に、第 2 肋骨は第 2 胸椎の推頭後端より中央部に、第 3 肋骨は第 3 胸椎の前位においてそれぞれ肋骨小頭と関節する。

本研究の要旨は日本畜産学会九州支部会 (1955, 11) において講演した。

文 献

- 1) 飯島 魁：動物学提要, 935 (1918).
- 2) 小平 正：解剖学雑誌, 20 (4), 255~304 (1943).
- 3) 安藤文二郎：Folia Anato. Jap. 18 (6), 559 (1939).
- 4) A. SEDWIE : Student text Book Zoology, 9, 590 (1905).
- 5) 秋山運三：内外普通脊椎動物誌, 200~204 (1935).
- 6) BEDDARD : Mammalia, 301~305 (1902).
- 7) 市川 収：日本獣医師会雑誌, 5 (5), 170 (1952).
- 8) FLOWER : Osteology of the mammalia, 83 (1885).
- 9) 今井倭武：獣医畜産新報, No. 148. (1954).
- 10) " : 日畜会報, 23 (4), 119 (1953).
- 11) 石川和郎, 竹中善次郎：解剖学雑誌, 31 (3, 4), 第 11 回九州地方会抄録 16 (1956).

Résumé

Anatomical results of a giraffe, in comparison with the ruminant domestic animals such as the cattle, the sheep and the goat, are obtained as follows:

(1) On the rumen, many papillae on the mucous membrane are grosser than those of the cattle, the sheep and the goat, except on the margin of the pillar. In the reticulum, the mucous membrane has small horny papillae. The fold of the honey comb is measured about 1 *mm* in height. In the omasum, the appearance of the laminae omasi which has horny papillae is similar to that of other ruminant domestic animals, and the number of the large laminae omasi is 12, that of the middle one is 13, and the small one, 26 as in the case of the cattle, but the exact number of the smallest laminae is not clear. In the abomasum, 16-20 spiral folds are noticed (a dozen or more in the case of the cattle).

(2) On the caecum, the end of the ileum is partially telescoped into the caecum, and so the giraffe has the ileo-caecal and caeco colic orifices.

(3) The large colon is arranged as conically as the pig. It turns round three times centripetally and then four and a half times centrifugally, and it passes on to the small colon.

(4) The liver is approximately as round as in the sheep and it is difficult to divide each lobe. Opinion is divided over the question whether the gall-bladder presents itself or not in the giraffe. But in this material, the gall-bladder which is a pear-shaped sac, 9 *cm* long, lies distinctly in contact with the visceral surface of the liver.

(5) The kidneys are bean-shaped and smooth, without any superficial lobations. The external shape and the common papillae resemble those of the sheep but not to the cattle.

(6) The vertebral formula is $C_7 T_{11} L_6 S_1 Cy_{11}$.

The seventh cervical vertebra has the foramen transversarium, but it has not the facet for the head of the first rib. The head of the first rib articulates to the posterior part of the first thoracic vertebral body, and the head of the second rib articulates to the middle part of the second thoracic vertebra, and the third rib articulates to the anterior part of the third thoracic vertebral body, too.