

虫垂憩室症の2例

有馬 豪男¹⁾, 帆北 修一¹⁾, 中馬 豊¹⁾, 花園 幸一¹⁾, 原口 尚士¹⁾,
大迫 保¹⁾, 川崎 雄三¹⁾, 吉井 紘興²⁾, 野村 秀洋¹⁾

¹⁾慈愛会今村病院外科, ²⁾吉井胃腸科肛門科

(原稿受付日 2008年2月5日)

Two Cases of Diverticulum of the Appendix

Hideo ARIMA¹⁾, Shuichi HOKITA¹⁾, Yutaka CHUMAN¹⁾, Kouichi HANAZONO¹⁾,
Naoto HARAGUCHI¹⁾, Tamotsu OHSAKO¹⁾, Yuzo KAWASAKI¹⁾, Hirooki YOSHII²⁾,
Hidehiro NOMURA¹⁾

¹⁾Department of Surgery, Jiaikai Imamura Hospital, ²⁾Yoshii Clinic

Abstract

We have encountered two cases of diverticulum of the appendix, an extremely rare condition. The first case involved an 82-year-old woman who visited our hospital with right lower abdominal pain. Peritoneal signs were positive and white blood cell count was increased. Appendectomy was performed under a diagnosis of appendicitis. The second case involved a 65-year-old man who was introduced to our hospital with apparent tumor of the appendix. Neither pain nor inflammatory changes were recognized. Appendectomy was performed under the diagnosis of tumor of the appendix. Histopathologically, diverticulum was recognized in both cases. Preoperative diagnosis of diverticulum of the appendix is difficult. When the disease is detected incidentally on gastrointestinal series or other procedures, strict follow-up of the clinical course is required. If inflammation in the diverticulum is suspected, prompt surgical resection is recommended due to the high probability of perforation.

Key words: Appendix; diverticulum; surgical resection

緒 言

虫垂憩室症は欧米では多数の報告例があるが本邦では比較的稀な疾患で、術前診断は困難であり虫垂炎として手術されていることが多い。虫垂憩室炎の合併症として重要なのは穿孔で、欧米では発見次第無症状でも予防的手術をするのが主流である。

今回我々は、急性虫垂炎および虫垂腫瘍の診断で虫垂切除術を施行し、切除標本にて虫垂憩室を認めた症例を経験したので報告する。

症 例

症例 1 : 82歳, 女性

主 訴 : 右下腹部痛

家族歴・既往歴 : 特記すべきことなし。

現病歴 : 2006年12月初めより歩行時に右下腹部痛出現。翌日改善ないため、近医の整形外科を受診し、虫垂炎を疑われ、当院に紹介入院となった。

入院時現症 : 体温37.4℃, 血圧136/70mmHg, 脈拍84回/分。胸部には異常を認めなかった。右下腹部に著明な

自発痛あり, Blumberg徴候は陽性で, 筋性防御を認めた。
入院時検査所見: WBC 15100/ μ l, RBC 314 \times 104/ μ l, Hb 8.3g/dl, Ht 26.3%, LT 31.2 \times 104/ μ l, CRP 13.5mg/dl と炎症所見と貧血を認める以外, 他のデータに異常は認めなかった。

腹部単純X線所見: 下腹部に小腸ガス像を認めた。

腹部CT検査: 回腸末端付近に不均一な壁肥厚像と周囲の脂肪織の濃度上昇を認めた。周囲の腸管に浮腫を認めるも, 腹水貯留は認めなかった (図1)。

以上の所見より, 急性虫垂炎の診断にて緊急手術を施行した。

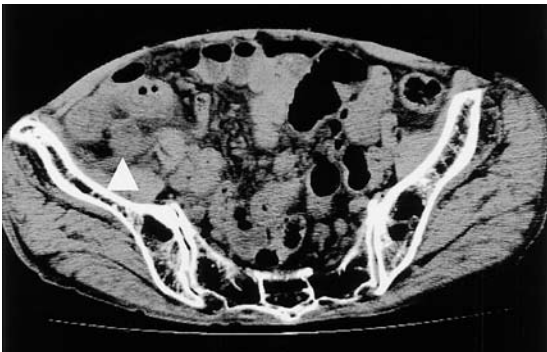

図1. 腹部単純 CT: 回腸末端付近に不均一な壁肥厚像と周囲脂肪織の濃度上昇を認めた。

手術所見: 右下腹部交差切開で開腹したところ, 膿性腹水は認めなかった。虫垂は発赤, 腫大しており, 末梢は後腹膜と癒着していたが, 根部には強い炎症所見は認めなかった。腸間膜を損傷しないように癒着を剥離し, 虫垂切除術を施行した。

切除標本: 虫垂壁は著明に肥厚しており, 虫垂中央部・虫垂間膜側に憩室を1個認めた。

病理組織所見: 虫垂固有筋層内に異型を欠く虫垂粘膜上皮の陥入を認め, 仮性憩室と考えられた。その周囲には好中球・リンパ球を主体とする炎症性細胞浸潤を認め, 虫垂憩室の炎症に伴う虫垂炎と考えられた (図2)。

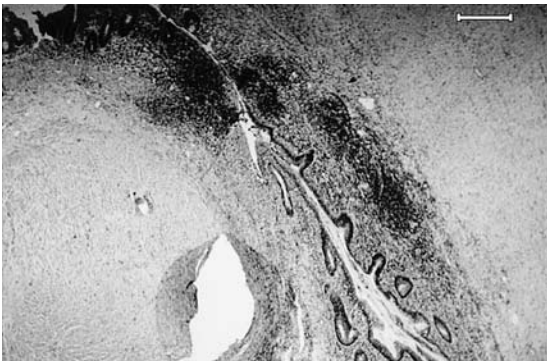


図2. 病理組織学所見 (症例1, H-E 染色, 40倍): 固有筋層の欠如した憩室を認めた。

症例2: 65歳, 男性

主訴: なし, 検診時の大腸内視鏡にて異常を指摘

家族歴・既往歴: 特記すべきことなし。

現病歴: 2006年11月, 検診にて近医の大腸内視鏡検査で, 虫垂開口部の隆起を指摘され, 11月初め, 精査・加療目的に当院に紹介受診となった。腹部CTにて虫垂腫大を認めたが, 周囲への浸潤所見やリンパ節腫大認めず, 経過観察となった。2007年1月, 大腸内視鏡検査を再施行するも虫垂開口部の隆起に変化なく (図3), 腹部CT所見 (図4) にも変化は認められなかった。炎症性疾患は否定的であったが, 腫瘍性病変の可能性も否定できないため, 1月下旬, 手術目的に当院入院となった。

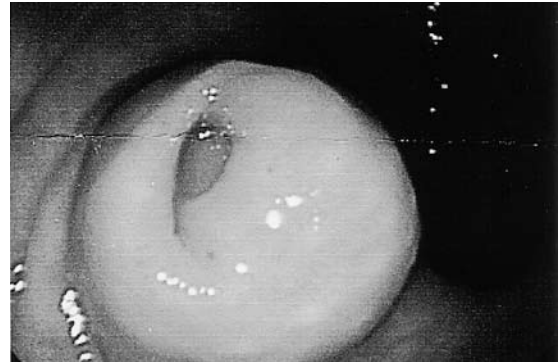


図3. 大腸内視鏡検査: 虫垂開口部に隆起を認め, 虫垂腫瘍が疑われた。

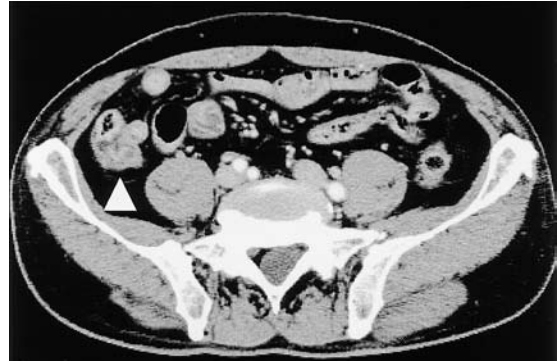

図4. 腹部造影 CT: 虫垂根部から盲腸に不均一な壁肥厚像を認めた。

入院時現症: 体温35.9 $^{\circ}$ C, 血圧118/72mmHg, 脈拍62回/分。胸部には異常を認めなかった。腹部も平坦であり, 自発痛・圧痛は認めなかった。

入院時検査所見: WBC 4700/ μ l, RBC 437 \times 104/ μ l, Hb 13.7g/dl, Ht 40.8%, PLT 17.4 \times 104/ μ l, CRP 0.8mg/dl と軽度の炎症所見を認める以外, 他のデータに異常は認めなかった。

腹部単純X線所見: 異常所見は認めなかった。

腹部CT検査 (図4): 虫垂根部付近の拡張と壁肥厚を認めた。周囲脂肪組織および腸管に異常所見は認めず, リ

リンパ節腫大も認めなかった。

2ヶ月経過しても虫垂腫大が改善しないことより、急性虫垂炎等の炎症性疾患は否定的と考えられたが、腫瘍性病変の可能性も否定できないため、手術を施行した。

手術所見：まず腹腔鏡で観察したところ、虫垂根部の腫大や腫瘍は認めず、周囲の浸潤所見やリンパ節腫大なども認めなかった。悪性を示唆する所見は認められず、腹腔鏡下虫垂切除術を施行した。

切除標本：虫垂は軽度壁肥厚を認め、虫垂根部・虫垂間膜側に憩室を1個認めた。

病理組織所見：粘膜の一部が固有筋層に陥入し、固有筋層の分断を認め、仮性憩室と考えられた。憩室周囲の粘膜から固有筋層にかけて好中球の浸潤を中等度認めた(図5)。

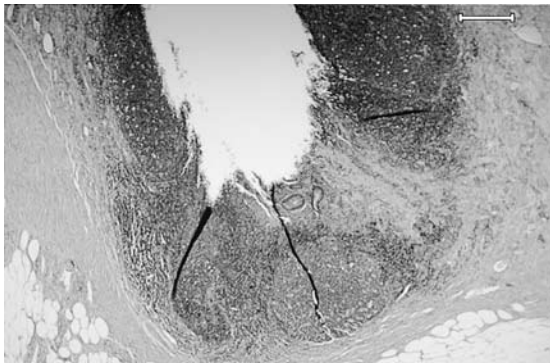


図5. 病理組織学所見(症例2, H-E染色, 40倍): 固有筋層の欠如した憩室を認めたが、炎症所見は認めなかった。

考 察

虫垂憩室症は、1893年にKelynack¹⁾により初めて報告されて以来、欧米においては1400例以上と多数の報告がある²⁾。一方、本邦では1937年の星野³⁾の報告に始まり現在まで約270例と比較的稀な疾患である³⁻⁶⁾。Trollope⁷⁾によると、欧米での発生頻度は虫垂切除症例中0.004～2.1%とされ、本邦では0.3%～2.2%と報告されている^{8,9)}。

本邦における虫垂憩室症の平均年齢は宇都宮¹⁰⁾によると46.4歳、別宮¹¹⁾によると42.3歳と報告され、男性に多いとされている。発生部位は、虫垂根部：23.8%、中央部：40.6%、先端部：35.6%と中央部から先端部に多く、虫垂間膜側に多い(58.9%)と報告されている¹²⁾。発生頻度は注腸検査の0.08～0.34%¹²⁻¹⁴⁾とされている。

虫垂憩室は病理組織学的に、粘膜、固有筋層、漿膜を有する真性憩室と固有筋層を欠く仮性憩室に分類される。成因としては、真性憩室では重複虫垂とする説¹⁵⁾、

胎生期に虫垂腔が再開通する際に部分的に囊状となることができる説、胎生期に胚上皮が異所性に配置されたとする説¹⁶⁾、Meckel憩室と同じ発生機序であるとする説¹⁷⁾、D1-(13-15) trisomy syndromeと関係があるとする説¹⁸⁾などが挙げられ、仮性憩室では虫垂内圧上昇による脆弱部の突出によって生じるとする説が有力である¹⁹⁾。

真性虫垂憩室は極めて稀であり、Collins²⁰⁾によると、手術切除標本、剖検例の虫垂検体あわせて50000例中691例(1.37%)に虫垂憩室を認め、そのうちわずか7例(0.014%)のみが真性憩室であったと報告されている。本邦では1976年に幕内²¹⁾により初めて報告されて以来、5例の報告^{6,22-24)}がある。

虫垂憩室の特徴的な画像所見は、注腸造影検査における虫垂壁より突出する囊状陰影である。腹部超音波検査では低エコー域として描出される。しかし、一般に術前診断は困難であり、術中や術後に判明することが多い^{8,25)}。近年、診断能向上などより術前診断し得たとの症例報告が散見されるが、術前診断率は17%²⁶⁾で注腸検査で偶然発見されたものが多いとされており、ほとんどの症例が急性虫垂炎として診断されている。自験例でも症例1は急性虫垂炎の診断で手術施行し、術後の病理学的検査にて虫垂憩室の存在が確認されており、術前診断の難しさが改めて認識された。また、症例2のように回盲部腫瘍と診断された報告もある²⁷⁾。本症例では、虫垂根部に憩室があり、それによる壁肥厚もあったため、虫垂開口部に隆起が認められ、腫瘍性病変が疑われたと考えられる。急性虫垂炎と虫垂憩室炎との臨床上的鑑別は難しく、Payan²⁸⁾によると虫垂憩室炎は急性虫垂炎に比べ、病悩期間が長く、悪心・嘔吐・下痢等の消化器症状が少なく、疼痛が初めから右下腹部に局限することが多いとされているが、いずれも確定的なものではない。また、虫垂憩室炎は穿孔例が多く、Lipton²⁹⁾の報告によると66%に、Deschenes³⁰⁾は47.5%に認められたと報告している。これは虫垂が解剖学的に内腔が狭く、盲端となっているため内圧が上昇しやすいことなどによると考えられている。

治療については欧米では穿孔率が高いことなどより、無症候で偶然発見された場合でも虫垂切除術を行うのが一般的である³⁰⁾。しかし、本邦では未だ一定の見解がなく、欧米と同様に無症候症例でも発見次第手術を行うべきであるとする意見³¹⁾と、症状が出た時点で手術を行うべきであるとする意見¹⁴⁾に分かれるところである。しかし、後腹膜へ穿孔して死亡した症例^{32,33)}も報告されており、炎症の存在が疑われる場合はもちろんのこと、無症状例に対しても厳重な注意が必要であり、症状が出た時点で虫垂切除術を考慮する必要があると思われた。

結 語

今回我々は虫垂憩室炎の2例を経験したので、文献的考察を加えて報告した。虫垂憩室は穿孔率が高く、無症状例でも厳重な注意が必要であり、症状が出た時点で虫垂切除術を考慮する必要があると思われた。

文 献

- 1) Kelynack. A contribution to the pathology of vermiform appendix. 1893:60.
- 2) Shapiro R, Freed JS, MA R. Appendiceal diverticulum: an unusual but not uncommon entity. N Y State J Med 1986; 86: 155-6.
- 3) 星野則行. 大なる仮性憩室を有する虫垂突起粘液嚢腫. 東西医学 1937; 4: 853-858.
- 4) 長谷川聡, 森隆太郎, 簾田康一郎, 長谷川誠司, 江口和哉, 仲野明. 虫垂憩室症5症例. 日本臨床外科学会雑誌 2004; 65: 1592-1595.
- 5) 浅野之夫, 三田三郎, 早川英男, 森直治, 前田光信. 虫垂真性憩室炎の1例. 日本臨床外科学会雑誌 2004; 65: 2701-2704.
- 6) 千堂宏義, 西村透, 中村吉貴, 金田邦彦, 和田隆宏. 術前診断した虫垂憩室炎の1例. 日本臨床外科学会雑誌 2007; 68: 2270-2274.
- 7) Trollope ML, Lindenauer SM. Diverticulosis of the appendix: a collective review. Dis Colon Rectum 1974; 17: 200-18.
- 8) 阪本研一, 多羅尾信, 市橋正嘉, 船戸崇史, 角泰廣, 後藤明彦. 虫垂憩室の2例 本邦報告95例の検討. 外科 1992; 54: 1580-1582.
- 9) 村田順, 高橋敏, 岩崎裕, 他. 虫垂憩室穿孔の1例. 外科 1978; 40: 1035-1036.
- 10) 宇都宮勝之, 別宮慎也, 長谷和生, 望月英隆. 虫垂疾患の各論 虫垂憩室ならびにその炎症. 臨床消化器内科 1999; 14: 1511-1515.
- 11) 別宮慎也, 望月英隆, 寺畑信太郎. 消化管症候群 虫垂 虫垂憩室炎. 日本臨床別冊領域別症候群 6 1994: 702-704.
- 12) 小澤直行, 竹川本夫, 新井徹, 加部吉男, 今川弘満, 柳澤昭夫. 超音波検査にて術前診断し得た虫垂憩室炎の2例. 埼玉県医学会雑誌 2002; 36: 633-637.
- 13) 宇野雄祐, 岩瀬孝明, 西浦和男, 高橋英雄, 安田政実, 前田宜延. 虫垂憩室の2症例. 日本消化器外科学会雑誌 1994; 27: 2476-2480.
- 14) 中西英和, 丸田守人, 小西高義, 小森義之, 吉松泰彦, 河田周三ほか. 虫垂憩室の5症例. 日本臨床外科医学会雑誌 1988; 49: 1445.
- 15) Everts-Suarez EA, Noteboom G. Congenital diverticula of the appendix. A review of the world's literature and report of a case. Pa Med J 1961; 64: 1454-8.
- 16) Schmincke A. Zur Kenntnis der angeborenen Divertikel der Appendix. Virchows Arch Pathol Anat 1925; 254: 771.
- 17) Hadley MN. Unusual origin of a Meckel's diverticulum from the base of the appendix. JAMA 1936; 106: 537.
- 18) Favara BE. Multiple congenital diverticula of the vermiform appendix. Am J Clin Pathol 1968; 49: 60-4.
- 19) 佐々木大輔. 大腸内圧と大腸壁の病理. 南山堂. 1990: 102.
- 20) Collins DC. A study of 50,000 specimens of the human vermiform appendix. Surg Gynecol Obstet 1955; 101: 437-45.
- 21) 幕内博康, 伊藤隆雄, 須藤政彦, 青木春夫, 茂木正寿. 先天性虫垂憩室 - 先天性多発性虫垂憩室の1例 (本邦初例) と文献的考察 -. 臨床外科 1976; 31: 1485-1499.
- 22) 高須直樹, 鈴木晃, 坂井庸祐, 長谷川繁生, 亀山仁一, 荒井茂. 虫垂憩室炎穿孔の1例. 山形県立病院医学雑誌 2001; 35: 146-148.
- 23) 土川貴裕, 宮本大輔, 阿部島滋樹, 長谷川直人, 菅野紀明, 森山裕ほか. 虫垂憩室炎の1例. 市立釧路総合病院医学雑誌 2002; 14: 90-93.
- 24) 今福義博, 徳永祐二, 古川正人, 酒井淳, 宮下光世, 辻博治ほか. 虫垂憩室穿孔の1例. 日本腹部救急医学会雑誌 2001; 21: 424.
- 25) 寺田武史, 炭山嘉伸, 斉田芳久, 柁原宏久, 中村光彦, 渋谷和俊. 虫垂憩室穿孔の2例. 日本臨床外科学会雑誌 1999; 60: 1121-1124.
- 26) 鈴木一則, 小西伊智郎, 金子徹也, 広岡保明, 牧野正人, 貝原信明. 急性虫垂炎として手術した多発性虫垂憩室炎の1例. 外科 1999; 61: 686-692.
- 27) 朴成進, 設楽兼司, 兼子順, 八木和宏, 名越正樹, 前島静顕. 回盲部腫瘍の臨床像を呈した虫垂憩室炎の1例. 埼玉県医学会雑誌 1998; 32: 724-727.
- 28) Payan HM. Diverticular disease of the appendix. Dis Colon Rectum 1977; 20: 473-6.
- 29) Lipton S., Estrin J., I. G. Diverticular disease of the appendix. Surg Gynecol Obstet 1989; 168: 13-6.
- 30) Deschenes L, Couture J, Garneau R. Diverticulitis of the appendix. Report of sixty-one cases. Am J Surg 1971; 121: 706-9.

- 31) 新山秀昭, 北島吉彦, 藤原博. 腹腔内膿瘍を形成した虫垂憩室穿孔の1例. 日本臨床外科医学会雑誌 1997; 58: 1554-1556.
- 32) Goto K, Yuasa H, Ohba S, Itoh M. 虫垂憩室の後腹膜腔穿孔. 日本画像医学雑誌 1996; 15: 116-122.
- 33) 伊藤雅人, 石川浩太, 白木法雄, 佐々木繁, 玉木恒男, 伴野辰雄ほか. 大腿部皮下気腫を呈した虫垂憩室の後腹膜穿孔の1例. 日本医学放射線学会雑誌 1995; 55: 447.