

## 黒毛和種牛の関節軟骨潰瘍性病変と蹄形異常

田浦保穂・西村亮平\*<sup>1</sup>・佐々木伸雄\*<sup>1</sup>・竹内 啓\*<sup>1</sup>・臼井和哉\*<sup>2</sup>

(家畜臨床繁殖学研究室)

昭和63年8月10日 受理

### Relationship between Hoof Abnormalities and Ulcerous Lesions of Articular Cartilage in Japanese Black Cattle

Yasuho TAURA, Ryohei NISHIMURA\*<sup>1</sup>, Nobuo SASAKI\*<sup>1</sup>,

Akira TAKEUCHI\*<sup>1</sup> and Kazuya USUI\*<sup>2</sup>

(Laboratory of Veterinary Reproduction)

#### 緒 言

著者ら<sup>12,14)</sup>は、3～6歳の黒毛和種牛の手根骨および足根骨以遠の関節軟骨に潰瘍性病変が多発していることを見出した。本病変は、X線学<sup>17)</sup>および病理組織学的<sup>14)</sup>、さらに関節液検査<sup>16)</sup>などから、ヒトの変形性関節症 (osteoarthritis, 以下OAと略す)の初期病変に類似することが推測された。本症の原因および誘因としては、急激な体重増加、加齢、環境因子やストレス、跛行、軟骨表層の微細損傷、栄養、遺伝さらに先天性異常、中毒などが挙げられる<sup>13)</sup>。それらの中で、とりわけ本症が、負重の集中する部位に好発すると推測されたことから、関節の運動性、とくに荷重に対して大きな影響を与えると考えられる蹄形異常に注目し検討した。

蹄は“体重を負担し、運動に関与する重要な運動器の一つであり、他の運動器、たとえば関節などに大きな影響を与える<sup>11)</sup>。ヒトで比較的多くみられる扁平足では、肢軸がずれるために、膝関節面への荷重の変化があるとされる<sup>9)</sup>。またハイヒール靴使用によるOAの発生もみられる。一方、牛蹄は1) 体重のわりに小さく、蹄に対する負担が大きい2) 背(掌)側動脈が趾間上部で分岐し、蹄骨末端に分布する3) 角質部内側蹄底が菲薄4) 内外2蹄からなるため、その趾間に罹患しやすい解剖または生理的機構をもっている<sup>5,11)</sup>。しかも、近年肉牛にみられるような舎飼多頭飼養形態を主とする場合には、蹄は延

び放題となり、過長蹄や変形蹄などの蹄形異常が多発し、それらが蹄病の誘因となっていることが多い<sup>2,3)</sup>。また蹄形異常は、結果的に肢勢を変化させ、運歩の安全を欠くとされ、関節への負担も大きくなる。乳牛での、乳量や繁殖障害と異常蹄形および蹄病についての調査から、一般に削蹄して、蹄の坐を良くしただけで、10%の乳量が増加すると言われている<sup>11)</sup>。しかし、黒毛和種牛についての異常蹄形と関節軟骨病変との関係についての研究報告はほとんどないのが現状である。

以上のことから、本関節軟骨潰瘍性病変の発生要因の一つとして、蹄形との関連を明らかにする目的で、対象材料の蹄形とその異常の程度を調べると共に、本病変が最も多発していた第三中手骨について、食肉処理場材料を対象として、各蹄形異常の程度と主要病変である潰瘍の発生との関連を検討した。

#### 材料と方法

##### 1. 材料

材料はTable 1に示すとおり、1980年に山梨県食肉衛生検査所の食肉処理場材料において、無作為に抽出した体重約500～800 kg、3～6歳の黒毛和種か

Table 1. Beef cattle used for necropsy survey on articular cartilages and hoof abnormalities

Hooves	122
Species	Japanese Black
Sex	Male (castrated)
Age	3-6y (av. 4y)
Body Weight	530-795 kg (av. 654 kg)

ら得られた122例の手根関節と蹄である。

これらの対象牛には、山梨県産はもとより中国お

\*<sup>1</sup> 東京大学農学部〒113東京都文京区弥生1-1-1 Fac. of Agriculture, Tokyo Univ., 1-1-1 Yayoi, Bunkyo-ku, Tokyo 〒113

\*<sup>2</sup> 北里大学獣医畜産学部〒034十和田市三本木 School of Veterinary Medicine and Animal Science, Kitasato Univ., Sanbongi, Towada-Shi, Aomori 〒034

よび九州地方からの導入牛も含まれており、その飼養形態は古くからの1~2頭の舎飼い方式から、大型多頭飼育いわゆるフィードロット方式のものまで種々である。肥育にはいる時期は小差はあるが、大部分が7~8ヵ月齢であり、濃厚飼料主体で運動量の少ない現在の日本の標準的肉用和牛の飼養形態をとっている。

## 2. 蹄形の検査

病変と蹄形との関連を知るため、日本装蹄師会の分類に沿って蹄形の異常を肉眼的に1)過長蹄と2)

変形蹄に区別した<sup>1,4,8)</sup>。過長蹄はさらに延蹄 (elongated claw, 蹄の変形・不同が少ないもの)、長嘴蹄 (beak claw, 両蹄尖とも上反、軸側に弯曲、交叉することが多いもの)、上靴蹄 (slipper claw, 蹄底浅く、横径が大きいもの) の3つに分類した (薙刀蹄はみられなかったので削除した)。また変形蹄は、低蹄、高蹄、山羊蹄、竹馬蹄、平蹄 (flat claw)、豊蹄、狭窄蹄、上弯蹄 (upward-bent claw)、傾蹄、豚蹄、カニ蹄、不同蹄、蕪蹄などに分類した。

Table 2. Summary of hoof abnormalities in association with their severities in beef with ulceration at articular cartilage of carpometacarpal joint

Claws	Grade of Hoof Abnormality			Total
	Severe (++)	Mild (+)	Normal (-)	
1. Elongated	23(18.9%)	16(13.1%)	0	39(32.0%)
2. Slipper	14(11.5%)	22(18.0%)	0	36(29.5%)
3. Beak	1(0.8%) <sup>38*</sup> (31.2%)	2(1.6%) <sup>40*</sup> (32.7%)	0	3(2.4%) <sup>78</sup> (63.9%)
4. Different	3(2.5%)	11(9.0%)	0	14(11.5%)
5. Flat	2(1.6%)	10(8.2%)	0	12(9.8%)
6. Scissors	1(0.8%)	5(4.1%)	0	6(4.9%)
7. Upward-bent	0(0.0%) <sup>6**</sup> (4.9%)	3(2.5%) <sup>29**</sup> (23.8%)	0	3(2.5%) <sup>35**</sup> (28.7%)
8. Normal	0(0.0%)	0(0.0%)	9(7.4%)	9(7.4%) <sup>9</sup> (7.4%)
Total	44(36.1%)	69(56.5%)	9(7.4%)	122(100%)

\*1: Total of Overgrown Claw \*2: Total of Deformed Claw

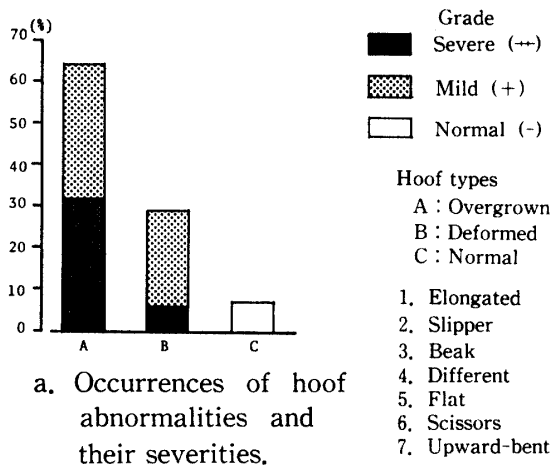
## 結 果

対象材料の蹄形は、Table 2, Fig. 1に示すとおり、大部分が異常であって全体の92.6%を占め、正常蹄形はわずか7.4%に過ぎなかった。蹄形の異常としては過長蹄では、延蹄、上靴蹄、長嘴蹄が、また変形蹄では不同蹄、平蹄などがみられた。またその発生の割合は、過長蹄では延蹄32.0%と上靴蹄29.5%の両者が多く、合わせて全対象材料の61.5%であり、変形蹄では不同蹄が11.5%と最も多く、つぎに平蹄(9.8%)、鉸状蹄(4.9%)、上弯蹄(2.5%)の順であり、その総計は28.7%であった。

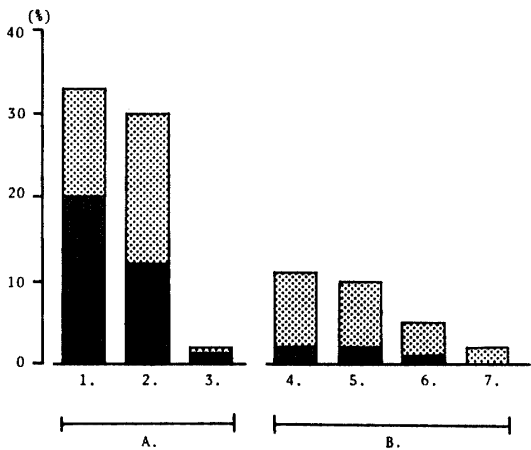
つぎに病変側から異常を眺めてみると、第三中手骨関節面では、全例に潰瘍が認められていたが、その潰瘍発症例の92.6%に異常蹄形がみられており、しかも過長蹄がその2/3を占めた。しかしながら、

潰瘍の7.4%は正常蹄形においても発生がみられたことになる。

蹄形異常の程度については、内外蹄の大きさや長さ、蹄尖壁の角度、変形の程度などから、軽度異常のもの(+)と重度異常のもの(++)に二分して検討した。その結果、潰瘍のみられた過長蹄では過長の重度のものが31.2%、軽度のものが32.7%とほぼ同数であった。一方、潰瘍のみられた変形蹄では、いずれの型の変形蹄においても変形の程度が軽度のものが2.5~9.0%と多く、全体としては軽度のものが82.9%(29/35)を占めた。以上から、関節軟骨に潰瘍の発生した症例の蹄形には、正常蹄(7.4%)や軽度の蹄形異常(56.5%)が比較的多く含まれていることが明らかになった。



a. Occurrences of hoof abnormalities and their severities.



b. Occurrences of types of hoof abnormalities in association with their severities.

Fig. 1. Forms of the hoof in beef cattle with ulcerations at articular cartilage of carpometacarpal joint.

考 察

変形性関節症 (OA) のウシにおける発生は、従来老齢牛の大関節に多いとされ、また発生時期についても、2歳以上とされていたが、近年若齢肥育牛に対する関心が大きくなるに及び、著しく若齢でもOAが生じているのではないかと考えられるに至った。著者らのX線学的調査からみると、7ヵ月齢でも発生がみられている<sup>17)</sup>。またPalmerらは、若齢牛時における濃厚飼料過給による体重の異常増加は、OAを引き起すと報告している<sup>7,10)</sup>。さらに、牛の前肢は一般に外向であり、後肢は乳房の小さい肉牛では、ほとんどがX脚姿勢をとる<sup>12)</sup>。したがって、病変好発部位はいずれも、荷重がかなり集中する部位に相当すると考えられた<sup>12)</sup>。この考えを支持する所見は、X線学的検索結果からも得られた。すなわ

ち、この部位の軟骨下骨骨梁は、水平方向への走行が主体であり、粗で細く、病変部への荷重の集中を示す所見がみられた<sup>14)</sup>。さらに舎飼肥育群と、放牧群の成績とを比較すると、前者に発生が多く、また同月齢でも体重の重いものに多くみられている<sup>17)</sup>。

ところが、数少ない牛での報告の中にあっても、本症の概要が時代や報告者と共に著しく変動している。このことは、本症が広義の飼養環境と大きな関連を有することを示すものであろう。

本研究から、第三中手骨関節面に潰瘍を呈したもののうち、蹄形異常のものは92.6%を占め、その中で延蹄が32.0%と最も多いことが判明した。またオーストリアの牛全体の15%に、蹄形異常があり、ある地区では、その発生が7割にも及ぶとされている<sup>2)</sup>。しかし、黒毛和種牛に関しての異常蹄形についての、一連の調査報告が少ない現状では、本調査結果の比較検討は難しい。我が国の蹄病の発生は、牛の多頭飼育と管理の省力化が進むにつれて、著しく増加の傾向にある。すなわち、一般に少数の牛が個別に飼育されていたのが、集団的飼育になり、個々の牛に対する飼養者の関心が薄らぎ、蹄の健康維持に不可欠な日常の護蹄管理が実施されず、その後過長蹄や変形蹄となり、牛舎の固く乾燥した床の上で、牛が歩行障害になり、種々の蹄病が多発し、経済的損失も大ということであろう。

ヒトの膝関節の肢勢を変化させる扁平足では、変形性関節症が発症する可能性が示唆されているか<sup>9)</sup>、ウシの場合でも、異常蹄形のために繁殖障害や乳房炎はもとより、乳頭断裂、前十字靭帯断裂症、股関節脱臼、関節弯曲などの関節疾患の原因となることが多い<sup>5,6,13,15)</sup>。乳牛の場合、牛舎構造(前高-後低)の関係上、後肢蹄が汚れやすい。そのため蹄病や他の運動器疾患も後肢に多発する。一方、飼養形態を異にする黒毛和種牛の場合には、生理的および解剖学的に前軀は重く、前肢への体重負担が大きい。さらに、本研究結果から、前踏肢勢によくみられる上靴蹄が29.5%と多かったことは、前肢への荷重負担が増加していたことが推測される。これらは、運動制限と体重の急激な増加をめざす飼養形態がとられている現在では当然の結果であろう。ヒトやウマの社会においても、まだ未熟な骨や関節などの成長期において、無理な増体と運動負荷により、OAや靭帯断裂などの運動器疾患が増加していると指摘されている。ヒトでは男性より女性においてOAが多発する傾向にある。これはホルモン調節による差という

よりも、女性では関節面自体が狭く、そのため軟骨や骨への単位面積当たりの圧力が高くなるためといわれている。ウシでは乳牛の方が男性に相当すると考えられ、事実関節軟骨病変は軽度である<sup>15)</sup>。しかし、関節軟骨に潰瘍の発生した症例の蹄形にも正常蹄が7.4%、軽度の異常が56.5%と比較的軽度のものが多く含まれていた。

以上のことから、本病変に対して蹄形異常が、直接作用しているかについては不明であるが、1) 元来2歳以上にみられていたものが7~8ヵ月齢でも潜在している2) 蹄病が非常に多発してきている事実から、蹄形異常が関節軟骨病変を進行させる要因と考えられる。また本研究は、数少ない我が国における黒毛和種牛の蹄形異常の調査であり、蹄病および関節疾患の臨床に大きく寄与するものと考えられる。

## 要 約

黒毛和種牛における関節軟骨潰瘍性病変の発生要因の一つとして、蹄形異常との関連を明らかにする目的で、本病変が最も多発していた第三中手骨について、各蹄形異常の程度と主要病変である潰瘍の発生との関連を検討し、以下の結果が得られた。

1. 検索材料としては、山梨県食肉衛生検査所の材料から軟骨潰瘍性病変が認められた122例の手根中手関節と、同数の蹄を用いた。

2. 検索した第三中手骨の全例において、関節軟骨潰瘍性病変が認められた。蹄形異常は92.6%にみられ、そのうちの56.5%が重度で、36.1%は軽度であった。正常蹄形は、わずか7.4%であった。

3. 異常蹄形は過長蹄と変形蹄に分けられ、前者の発生率は63.9%であり、延蹄(32.0%)、上靴蹄(29.5%)、長嘴蹄(2.4%)がみられた。変形蹄の発生率は28.7%であり、不同蹄(11.5%)、平蹄(9.8%)、鉸状蹄(2.5%)の順であった。

4. 関節軟骨病変が認められた過長蹄では、過長の重度のものが31.2%、軽度のものが32.7%とほぼ

同数であった。一方、変形蹄では、いずれの変形蹄においても、軽度のものが82.9%と多かった。

**謝辞** 研究に協力を受けた東京大学家畜外科学教室の各位および山梨県北家畜診療所の内田功夫氏に謝意を表します。

## 文 献

- 1) Greenough, P. R., MacCallum, F. J. and Weaver, A. D. (ed.), : *Lameness in cattle*. second ed., p. 105-112, Wright Sciencetechnica, Bristol. (1981)
- 2) 幡谷正明：牛の蹄病について(上)―発生状況と護蹄衛生。家畜診療, No. 268, 3-13, (1985)
- 3) 幡谷正明：牛の蹄病について(下)―発生状況と護蹄衛生。家畜診療, No. 269, 5-14, (1985)
- 4) 平井秀雄・宇津田嘉弘：牛の削蹄理論と実際, テーラー・ジャパン社, 東京 (1979)
- 5) 小前博文：能登牛における護蹄衛生調査(1)。蹄, No. 125, 22-26, (1983)
- 6) 小前博文：能登牛における護蹄衛生調査(2)。蹄, No. 126, 4-12, (1984)
- 7) Palmer, N. C. : Degenerative joint diseases in bulls. *Vict. Vet. Proc.*, 27, 68-69 (1968-69)
- 8) Raven, E. T. (ed.) , : *Cattle footcare and claw trimming*. 13-123, Farming Press Limited, Suffolk (1985)
- 9) 佐藤悠吉：扁平足。荻野幹夫・大井淑雄編集, 骨・関節疾患-問題と解説97症例, p. 104-105, 医学書院, 東京 (1977)
- 10) Studer, E. and Nelson, J. R. : Nutrition-related degenerated joint disease in young bulls. *Vet. Med. Small Anim. Clin.*, 66, 1007-1011 (1971)
- 11) 田代哲之：牛の蹄病とその治療。蹄, No. 108, 14-23(1979)
- 12) Taura, Y., Sasaki, N., Nishimura, R., Ohashi, F., Takeuchi, A. and Usui, K. : Ulceric lesions of articular cartilages distal to carpal and tarsal joints in Japanese Black beef cattle. *Jpn. J. Vet. Sci.*, 46, 571-576 (1984)
- 13) 田浦保穂：牛の関節炎の診断・治療について。家畜診療, No. 253, 35-44 (1984)
- 14) 田浦保穂：牛の関節炎-ケーススタディ。臨床獣医, 4 (10), 71-76 (1986)
- 15) 田浦保穂：乳牛の関節疾患について。獣医畜産新報, No. 783, 11-15 (1986)
- 16) 田浦保穂・西村亮平・佐々木伸雄・竹内 啓・白井和哉：黒毛和種牛の関節軟骨潰瘍性病変における関節液の性状。鹿大農学術報告, No. 36, 151-156 (1986)
- 17) 田浦保穂・西村亮平・佐々木伸雄・竹内 啓・白井和哉：黒毛和種牛における手根関節のX線写真による軟骨病変の生体調査。鹿大農学術報告, No. 39, 209-217 (1989)

### Summary

The relationship between abnormalities and ulcerous lesions of articular cartilage of metacarpal bone III in Japanese Black cattle was put under analyses, and the following results were obtained.

1) One hundred and twenty two carpometacarpal joints afflicted with an ulcerous lesions of the articular cartilages were observed and 122 hooves were obtained right after slaughter at the Yamanashi Meat Inspection Office.

2) The ulcerous lesions of the articular cartilage were observed in all the metacarpal bone III samples. The incidence of hoof abnormalities was 92.6%, in which 56.5% were severe and the remaining 36.1% were mild.

3) The abnormalities of hooves were classified into the two groups the one with overgrown claw (63.9%) and the other deformed claw (28.7%). The former group included 32.0% elongated claw, 29.5% slipper claw, 2.4% beak claw, and the latter included 11.5% different claw, 9.8% flat claw, 4.9% scissors claw, and 2.5% upward-bent claw.

4) Of the overgrown-claw-group was 32.1% had severe lesions while 32.7% had mild lesions. A high incidence of mild lesions was observed in the deformed claws.