

## 側方発育型腫瘍の形態で偽浸潤を呈した直腸腺腫の1例

保坂 優斗, 盛 真一郎, 喜多 芳昭, 馬場 研二, 田辺 寛, 夏越 祥次

鹿児島大学大学院医歯学総合研究科 消化器・乳腺甲状腺外科学分野

### Lateral Spreading Tumor of the Rectal Adenoma with Anoderm Pseudoinvasion: A Case Report

Yuto Hozaka, Shinichirou Mori, Yoshiaki Kita, Kenji Baba, Kan Tanabe, Shoji Natsugoe

Department of Digestive Surgery, Breast and Thyroid Surgery, Kagoshima University Graduate School of Medical and Dental Sciences

(Received 2019 March 1 ; Revised July 1 ; Accepted Dec.7)

※ Address to correspondence

Yuto Hozaka

Department of Digestive Surgery, Breast and Thyroid Surgery

Kagoshima University Graduate School of Medical and Dental Sciences

Sakuragaoka 8-35-1, Kagoshima Japan 890-8544

phone:+81-99-275-5361 FAX: +81-99-265-7426

e-mail: yhosaka13@gmail.com

#### Abstract

The rectal lateral spreading tumor (LST) on the dentate line is often difficult to resect due to poor localization and size. Pseudoinvasion of the colon and rectal tumors is characterized by the presence of epithelial tubules in the submucosal layer, in continuity with the neoplastic tissue across the line of the muscularis mucosae into the submucosa. To our knowledge, this is the second report of a case of a rectal LST with pseudoinvasion after resection of the rectal adenoma. A 74-year-old man was admitted to our department for the resection of a rectal tumor above the anal canal. When he was 58 years old, a rectal adenoma had been detected near the anal canal. Although transanal resection was performed, the polyp had recurred the following year, and the patient had again undergone transanal resection. After 12 years, a lesion was detected at the same site; the lesion showed a tendency to increase in size. Further evaluation revealed that it was a rectal LST extending to the dentate line of the anal canal. Endoscopic resection could not be performed, because the patient had undergone brachytherapy for prostate cancer; hence, laparoscopic assisted abdominoperineal resection was performed. He was transferred to the referring hospital on the 17th postoperative day without complications. The final pathologic diagnosis was rectal serrated adenoma with pseudoinvasion under the anoderm without malignancy. Tumors extending to the anal canal should be evaluated carefully so as to facilitate appropriate treatment, as recurrence of a rectal polyp may suggest pseudoinvasion of an adenoma.

**Key words** : Pseudoinvasion, Adenoma, Lateral spreading tumor

## 和文抄録

(背景) 歯状線にかかる直腸側方発育型腫瘍は、しばしば治療に難渋することがある。また大腸腫瘍の偽浸潤は、多くが有茎性病変であり側方発育型の形態で認めることは稀である。今回、われわれは肛門上皮下に側方発育型腫瘍の形態で偽浸潤を呈した症例を経験したので報告する。(症例) 74歳、男性。58歳時に直腸ポリープに対して経肛門的切除術を受けたが、翌年再発し再手術を受けた。その12年後に同部位に病変を認め、直腸側方発育型腫瘍の診断となった。前立腺小線源療法後であり内視鏡的切除は困難と判断され当科へ紹介となった。腫瘍は50×45mm大の4/5周性で、NBI (Narrow Band Imaging) 観察で肛門上皮下への進展所見を認め、腹腔鏡下直腸切断術を施行した。最終病理診断は直腸鋸歯状腺腫で悪性所見は無く、肛門上皮下に腺腫の偽浸潤を認めた。(結語) まれながら大腸腫瘍切除術後の切除創には腺腫の偽浸潤が出現する可能性があり、慎重に治療方針を検討する必要がある。

## 緒言

歯状線にかかる直腸の側方発育型腫瘍 (lateral spreading tumor, LST) は、しばしば治療に難渋することがある<sup>1)</sup>。大腸腫瘍の偽浸潤は、良性腺管の粘膜下層への侵入と定義され、粘膜筋板の間隙から腺腫組織が粘膜下層へ逸脱する現象であり、多くが有茎性病変である<sup>2-3)</sup>。われわれが調べうる限りこれまでLSTの形態で偽浸潤を呈した報告例は1例のみ<sup>4)</sup>であり、直腸下部 (Rb) の腫瘍切除術後12年目に、同部位に発症したLSTが偽浸潤を伴い肛門管内に広範囲に進展し、腹腔鏡補助下直腸切断術を施行した症例を経験したので報告する。

## 症例

患者：74歳、男性。

主訴：なし。

既往歴：12歳、虫垂炎に対して虫垂切除術を施行。

68歳、早期胃癌に対して噴門側胃切除術を施行。

70歳、前立腺癌 (高分化腺癌 cT1c N0 M0 Stage II) に対して放射性ヨード (I-125) 線源を用いた前立腺密封小線源療法を施行。

家族歴：特記事項なし。

現病歴：58歳、近医で行った検診目的の下部消化管内視鏡検査で直腸Rbにカリフラワー状の腫瘍を認め、経肛門的切除術 (transanal resection; 以下TARと略) を施行された。病理結果はtubulovillous adenomaであり切除断端は不明瞭であった。翌年、歯状線近傍に1n x 12mm大の隆起性の再発病変を認め、同院で再度、TARを施行された。腫瘍から5mm距離を確保し、歯状線を一部越え一括切除された。切除の一部は筋層にまで及んでいた。病理結果は前回と同様tubulovillous adenomaであり、切除断端は陰性であった。以後、68歳までの10年間は1年毎に下部消化管内視鏡検査を施行されたが再発は認めなかった (図. 1)。70歳時に前立腺癌に対して小線源療法を施行され、その半年後に肛門部違和感を認めたため、前医を受診した。下部消化管内視鏡検査で前回切除部位

にLST形態を呈する鋸歯状病変を認め、当院消化器内科へ紹介となった。当院消化器内科初診時は前立腺小線源療法後であるため、生検は行わず経過観察となった。その後、半年毎に定期検査を行われたが、74歳時に腫瘍は増大傾向となったため、加療目的に当科へ紹介となった。**血液生化学検査所見**：WBC 5,060/mm<sup>3</sup>、Hb 12.0 g/dL、Plt 21.1×10<sup>4</sup>/mm<sup>3</sup>、CRP 1.27 mg/dL、CEA 2.4 ng/mL、LCA19-9 7.3 U/mL その他の血液生化学所見で特記すべき所見は認めなかった。

**下部消化管内視鏡検査**：通常観察で直腸Rb前壁から右側壁にかけて約4/5周の50mm大のⅡa+Ⅰs型腫瘍 (LST-GM (granular nodular mixed type)) を認めた (図. 2a)。通常光による拡大内視鏡観察では、結節性隆起が散在し隆起部ではほとんどが松葉様所見を認めた。NBIによる拡大内視鏡観察では一部肛門上皮下の進展が疑われた。クリスタルバイオレット染色併用拡大観察では、隆起部の大部分はほとんどがⅢ<sub>L</sub>~Ⅳ型pit patternを呈しており、一部でⅤ<sub>I</sub>型pit patternを呈しており、不整なpit patternを認め、高異型度腺腫または腺腫内癌が疑われた (図. 2b, 2c)。同部位から生検を行ったが、悪性所見は認めず、high grade tubular adenomaの診断であった。

**超音波内視鏡検査所見**：丈が低い部分では第3層 (粘膜下層) は保たれていたが、結節部ではエコーの減衰あり評価困難であった (図. 3)。

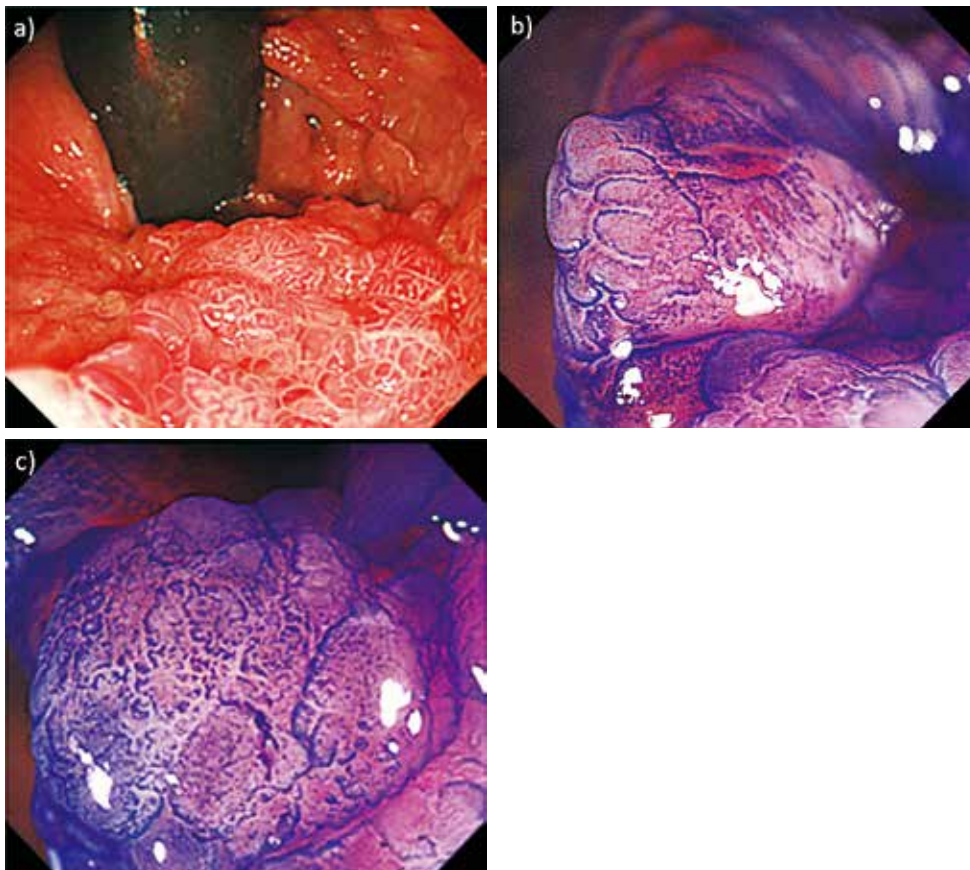
**腹部造影CT検査所見**：直腸Rbから肛門管にかけて径20mmの造影効果を呈する腫瘤を認めた。明らかなリンパ節転移や遠隔転移を疑う所見は認めなかった。生検結果で悪性所見は認めなかったものの、以上の所見より直腸腺腫と腺腫内癌 (深達度：粘膜内~粘膜下層微小浸潤) と診断した。

当科・消化器内科・泌尿器科で治療方針を協議し、前立腺小線源療法後であり内視鏡的粘膜下層剥離術 (endoscopic Submucosal Dissection, 以下ESD) は直腸潰瘍・穿孔の危険性が高いこと、腫瘍は管腔の4/5周を占め一部が歯状線を越え肛門上皮下への進展が疑われるこ

図 1 : Image of the colonoscopy performed when the patient was 68 years old showing no recurrence.

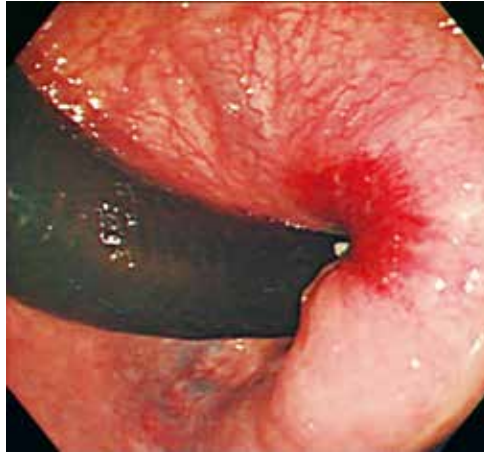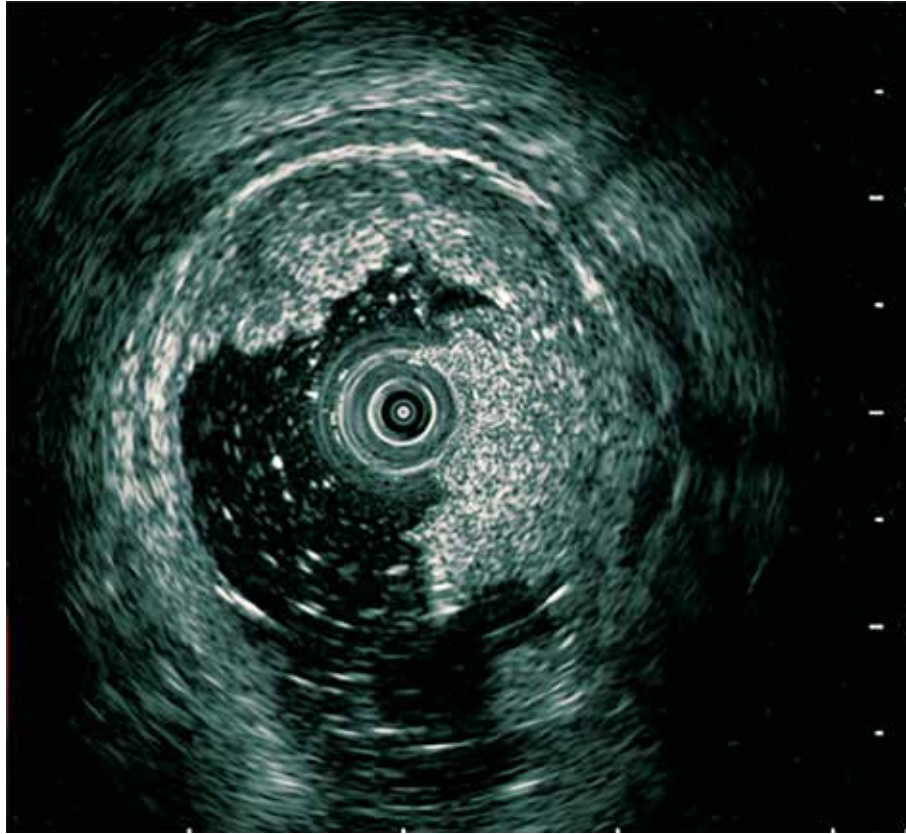


図 2: Image of the colonoscopy performed at the time of admission to our department.



- a) Endoscopic findings indicating that the tumor was LST-GM type.
  - b) Endoscopic findings with crystal violet staining showing that the uplifted part of the tumor was of IV grade, with a gyrus like pit pattern (Kudo's classification); the lesion was suspected to be traditional serrated adenoma.
  - c) Endoscopic findings with crystal violet staining showing that the uplifted part of the tumor was of VI grade, with a highly irregular pit pattern (Kudo's classification); the lesion was suspected to be high grade adenoma or adenocarcinoma in adenoma.
- LST-GM, lateral spreading tumor-granular nodular mixed

図. 3 : Endoscopic ultrasonography image showing that the submucosal layer was in the flat area of the tumor; however, it was difficult to evaluate the uplifted part of the tumor because of attenuation of the echo.



と、前回手術で筋層まで切除が及んでいるため線維化が予想されることから内視鏡下の根治切除は困難であると判断した。腫瘍が増大傾向であること、本人が再発のない手術を強く希望されたことを踏まえ、外科的根治切除の方針とし、腹腔鏡補助下直腸切断術を施行した。

**手術所見：**経腹操作は鏡視下に行った。内側アプローチにて上直腸動脈幹部を切離し、S状結腸、直腸を剥離した。経肛門操作は腫瘍から2 cm離して皮膚切開を行い、外肛門括約筋を切離し、肛門拳筋を一部切離した。前立腺と直腸との間で癒着を認めたが剥離可能で、腹腔側と肛門側の剥離を交通させ、標本を摘出した。洗浄、止血確認後に閉創および人工肛門造設術を施行した。手術時間は202分、出血量は25mLであった。

**術後経過：**術後1日目に飲水開始し、術後3日目に食事を開始し、療養目的に術後17日目に近医へ転院した。

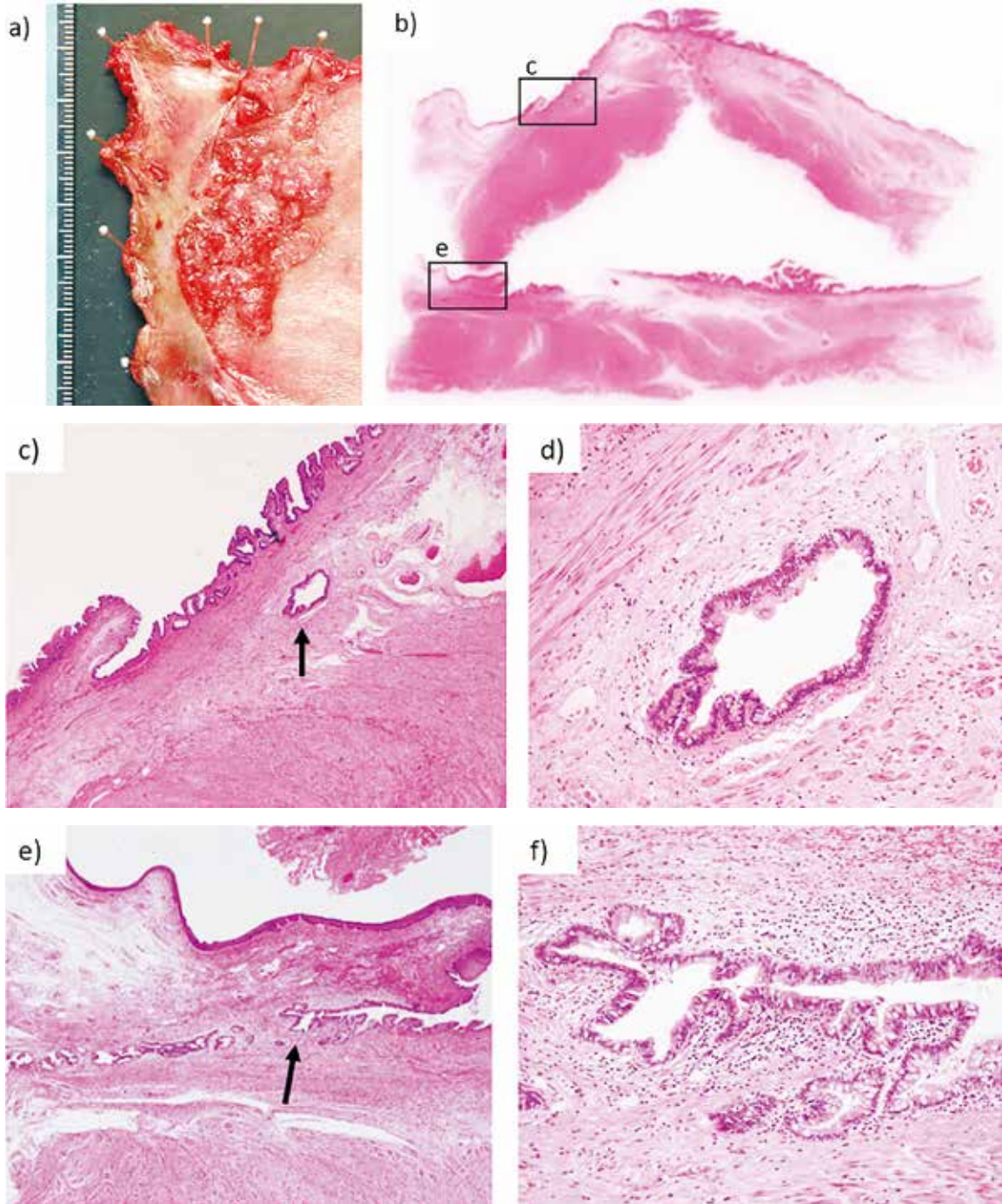
**最終病理診断：**直腸に45×25mm大の側方発育型腫瘍を認め、悪性所見はなく、組織学的には低異型度の鋸歯状腺腫 (traditional serrated adenoma) であった。扁平上皮下と結節の一部に偽浸潤を認めた。また側方発育型腫瘍

の2 cm口側に10×7 mm大の病変を認め、低異型度の管状腺腫 (tubular adenoma) であった (図. 4)。

### 考察

LSTは腫瘍径が10mm以上で垂直方向への進展よりも側方へ進展する腫瘍群と定義され、肉眼型は平坦型に分類され、側方の大きさと比較して丈が低い。LSTは顆粒型 (granular type) と非顆粒型 (non-granular type) に大別され、顆粒型は顆粒均一型 (granular homogeneous type)、結節混在型 (granular nodular mixed type) に、非顆粒型は扁平隆起型 (flat elevated type)、偽陥凹型 (pseudodepressed type) に細分類される<sup>5)</sup>。顆粒均一型が、腫瘍径にかかわらずほとんど粘膜下層浸潤を認めないのに対し、本症例のような結節混在型は腫瘍径が大きく、粗大結節下で粘膜下層浸潤率が高く、またそのほかの部位でも粘膜下層浸潤をきたすことが報告されているため、より精密な検査が必要である。また偽陥凹型は最も悪性度が高く、腫瘍径が小さい段階から高率に粘膜下層浸潤をきたすため慎重な治療選択が必要となってく

図. 4 Resected specimen and histopathological findings.



- a) Macroscopic image showing a 50-mm rectal LST-GM type extending to the dentate line.
  - b) Loupe image of the section with pseudoinvasion.
  - c) Microscopic image (HE staining, 100×) showing pseudoinvasion of the adenoma under the squamous epithelium (arrow).
  - d) Microscopic image (HE staining, 400×) showing pseudoinvasion of Fig.4c.
  - e) Microscopic image (HE staining, 100×) showing pseudoinvasion in the submucosal layer in which the adenoma is present.
  - f) Microscopic image (HE staining, 400×) showing pseudoinvasion of Fig.4e.
- LST-GM, lateral spreading tumor-granular nodular mixed; HE, hematoxylin-eosin

る<sup>6)</sup>。また本症例のような歯状線にかかる直腸のLSTは、しばしば治療に難渋することがある。要因として、肛門括約筋の影響で良好な視野が得にくいこと、粘膜下層に静脈層が発達しており出血のリスクが高いことなどが挙げられる<sup>7)</sup>。歯状線にかかる病変の局所切除には内視鏡的粘膜切除術やESD, TAR, 経仙骨的切除術, 経括約筋的切除術などがあり, 根治的切除術としては腹会陰式直腸切断術や肛門温存手術(内肛門括約筋切除術, 外肛門括約筋切除術)が挙げられる<sup>8)</sup>。各術式の特徴を理解しておく必要がある。

大腸腫瘍の偽浸潤は、良性腺管の粘膜下層への侵入と定義され、病理組織学的診断で腺腫組織が粘膜固有層を伴って粘膜下層に逸脱している現象で、mechanical forceによって粘膜筋板の間隙から腺腫組織が粘膜下層へ逸脱することがこの現象の本態であると考えられている<sup>2)</sup>。mechanical forceについて武藤ら<sup>9)</sup>は蠕動による機械的な力が粘膜筋板破壊に関与している可能性を挙げているが、本症例は2回目の切除の際に筋層まで一部切除が及んでおり、再生する段階で粘膜筋板の間隙が粗になり腺管が粘膜筋板下に迷入した可能性が考えられた。その他に、切除部位に腫瘍細胞をimplantationし再発した可能性が考えられるが、粘膜下の腫瘍量が少ないことや腫瘍出現までの時間経過などを考慮すると考えにくい。

腺腫の偽浸潤の頻度は大腸ポリープのうち2.4~3.2%と決して珍しくなく、左側結腸に好発し、有茎性腺腫の報告が多い<sup>2,3,9)</sup>。組織学的特徴としては、①粘膜下層の腺管が粘膜内の腺腫成分と連続し、粘膜固有層により取り囲まれる、②粘膜下層の腺腫性腺管はしばしば嚢胞状拡張を示し、粘液の貯留と出血を伴う、③ヘモジデリン沈着を伴う、④真の癌浸潤にみられるdesmoplastic reactionを欠く、などが挙げられる<sup>10)</sup>。临床上、最も重要な点は粘膜下層浸潤癌との鑑別である。偽浸潤の内視鏡像に関しては、粘膜面は正常または良性腺管であり、V型pit以外、超音波内視鏡検査で筋層保持、Non lifting sign陰性の所見が揃えば、偽浸潤を疑うとの報告がある<sup>11)</sup>。工藤ら<sup>12)</sup>は隆起型の粘膜下層浸潤癌を予測する内視鏡所見像にダルマ様変形、癌性潰瘍、腫瘍の硬化像(緊満感)や拡大観察でのV型pit patternを挙げている。田村ら<sup>13)</sup>も同様にV型pit pattern、緊満感、内視鏡的硬さを要因として挙げ、そのほかに、肉眼的に有茎性でないこと、茎の腫大といった所見を影響度の強い因子として挙げている。本症例は有茎性でなくLSTの形態を呈しており、隆起部のほとんどはⅢ<sub>L</sub>-Ⅳ型pit patternであったものの、一部でV型pit patternを呈しており、また同部位の超音波内視鏡が評価困難であり、内視鏡から偽浸潤を第一に疑うことは困難であった。

直腸腺腫の偽浸潤については医学中央雑誌により

1977年から2018年12月までの期間で「直腸腺腫」「偽浸潤」をキーワードとして、PubMedにより1950年から2018年12月までの期間で「rectal adenoma」「rectum」「pseudoinvasion」をキーワードとして検索したところ直腸腺腫の偽浸潤の報告は1例認められるのみであった<sup>4)</sup>。また直腸腫瘍切除術後の部位に偽浸潤を呈した大腸腺腫の症例報告は認めなかった。

内照射である前立腺小線源療法は、外照射に比べて放射線障害は生じにくいものの、加療後に近接する直腸に放射線障害が発生する可能性があり、直腸の生検や止血処置のみで直腸潰瘍や瘻孔を来した症例の報告がある<sup>14)</sup>。小線源療法後どの程度期間が空けば安全に直腸の処置を行えるかとの報告はなく、直腸生検や局所切除は極力避けることが推奨されている。このことから本症例は、ESDは困難であり、また、腫瘍が管腔の4/5周を占め肛門管内に広範囲に進展していたこと、本人が再発のない手術を望んだこと、腫瘍が増大傾向であり内視鏡検査で癌を疑う所見があったことなどから直腸切断術を選択した。もし前立腺小線源療法後でなければ生検の再検や診断的治療としてESD・TARなどの局所切除を行い、病理結果に応じて直腸切断術を追加することも一つの選択肢であったかもしれない。直腸腫瘍切除術後部の病変には腺腫の偽浸潤の可能性があり、治療法は慎重に検討する必要がある。

## 結語

直腸腫瘍切除術後に偽浸潤を呈した側方発育型直腸鋸歯状腺腫の1例を経験した。稀ながら大腸腫瘍切除術後の切除創には腺腫の偽浸潤が出現する可能性があり、慎重に治療方針を検討する必要がある。

利益相反：なし

## 文献

- 1) 為我井 芳郎, 千野 晶子, 岸原 輝仁, 鈴木 翔, 谷口 智香, 森重 健二郎, ほか. 大腸ESDの適応と実際, 歯状線に接する病変に対するESDの適応と実際. 胃と腸 2013; 48: 173-183.
- 2) Muto T, Bussey HJR, Morson BC. Pseudocarcinomatous invasion in adenomatous polyps of the colon and rectum. J Clin Pathol 1973; 26: 25-31.
- 3) Greene FL. Epithelial misplacement in adenomatous polyps of the colon and rectum. Cancer 1974; 33: 206-217.
- 4) Ponte A, Pinho R, Proença L, Silva J, Rodrigues J, Sousa M, et al. Underwater Endoscopic Mucosal Resection of a Large Flat Adenoma with Pseudoinvasion in the Rectum. GE Port J Gastroenterol. 2017; 24: 255-257.
- 5) Kudo S, Lambert R, Allen JI, Fujii H, Fujii T, Kashida

- H, et al. Nonpolypoid neoplastic lesions of the colorectal mucosa. *Gastrointest Endosc.* 2008 ; 68 (Suppl) : S3-47.
- 6) 石垣 智之, 工藤 進英, 林 武雅, 桜井 達也, 矢川 裕介, 一政 克朗, ほか. 早期大腸癌内視鏡治療後の中・長期経過, 摘除法からみたLSTの中・長期経過 EMR/EMR vs. ESD. *胃と腸* 2015 ; 50 : 394-404.
  - 7) 中土井 鋼一, 田中 信治, 林 奈那, 小澤 俊一郎, 寺崎 元美, 高田 さやか, ほか. 肛門管癌と虫垂癌, 肛門管癌 歯状線に接する腫瘍の内視鏡治療. *大腸癌Frontier* 2012 ; 5 : 143-149.
  - 8) 松田 圭二, 渡邊 聡明. 早期大腸癌の内視鏡治療・外科手術の最前線, 下部直腸早期癌の外科的治療. *大腸癌Frontier* 2011 ; 4 : 281-285.
  - 9) 武藤 徹一郎, 正木 忠彦. Pseudoinvasion 診断と臨床的意義. *胃と腸* 1994 ; 29 : 1134-1135.
  - 10) 岩下 明德. 偽浸潤 (pseudoinvasion) 私の考え方と真の浸潤との鑑別点について. *胃と腸* 1994 ; 29 : 1126-1127.
  - 11) 小原 英幹, 森 宏仁, 正木 勉. 注目の画像 粘膜下腫瘍様形態を呈した大腸腺腫の偽浸潤の1例. *Gastroenterological Endoscopy* 2012 ; 54 : 474-475.
  - 12) 工藤 進英. 早期大腸癌 - 平坦・陥凹型へのアプローチ. 医学書院, 東京. 1993 ; 30-41.
  - 13) 田村 智, 工藤 進英, 中嶋 孝司, 山野 泰穂, 浅野 道雄, 日下 尚志, ほか. 内視鏡所見から見た早期大腸癌の深達度に関する検討. *Gastroenterol Endosc* 1997 ; 39 : 1781-1792.
  - 14) Leong N, Pai HH, Morris WJ, Keyes M, Pickles T, Tyldesley S, et al. Rectal Ulcers and Rectoprostatic Fistulas after (125) I Low Dose Rate Prostate Brachytherapy. *J Urol* 2016 ; 195 : 1811-1816.