

機関番号：17701

研究種目：基盤研究(B)

研究期間：2007～2010

課題番号：19406007

研究課題名(和文) 中国東北地方の悪性腫瘍と関連疾患の発症要因の学術調査

研究課題名(英文) Academic project of oncogenic factors in malignant tumors and the related diseases in northeast China

研究代表者

蓮井 和久 (HASUI KAZUHISA)

鹿児島大学・医歯学総合研究科・講師

研究者番号：70198703

研究成果の概要(和文)：この研究は、中国東北地方で多い鼻咽頭リンパ腫を検索し、エプスタイン・バールウイルス(EBV)関連NK/T細胞リンパ腫での腫瘍性EBV潜伏感染拡大、EBV非関連微小扁平上皮癌の併発、特異な壊死・自己食細胞死、発症前の外因による点突然変異を示唆する抗酸化ストレス性、特異な共生樹状細胞の存在を明らかにし、組織幹細胞形質による扁平上皮癌診断と自己食細胞解析と酸化ストレス解析の免疫組織学的方法を確立した。

研究成果の概要(英文)：This study examined many cases of nasopharyngeal lymphomas frequently seen in northeast China, elucidating neoplastic expansion of Epstein-Barr virus (EBV) latent infection, complication of minute EBV-not-associated squamous cell carcinoma in EBV-associated NK/T-cell lymphomas, peculiar necrosis of autophagic cell death, lymphoma cells' antioxidant response suggesting point mutations induced by environmental factors before its occurrence, and peculiar symbiotic dendritic cells and developed immunohistochemical methods of malignant tumor diagnosis by detecting a nature of tissue stem cells, analysis for autophagy and its cell death, and analysis for oxidation in DNA.

交付決定額

(金額単位：円)

	直接経費	間接経費	合計
2006年度			
2007年度	4,200,000	1,260,000	5,460,000
2008年度	2,900,000	870,000	3,770,000
2009年度	2,900,000	870,000	3,770,000
2010年度	2,900,000	870,000	3,770,000
総計	12,900,000	3,870,000	16,770,000

研究分野：人体病理学

科研費の分科・細目：基礎医学・人体病理学

キーワード：鼻型NK/T細胞リンパ腫、鼻咽頭癌、中国東北地方、(免疫)組織化学、腫瘍共生樹状細胞、Epstein-Barr virus (EBV)、プログラム細胞死、酸化ストレス

1. 研究開始当初の背景

鼻型NK/T細胞リンパ腫(Nasal type NK/T-cell lymphoma: NKTCL)は、節外性T・NK細胞腫瘍(TML)の一つで、鼻咽頭部以外の皮膚などの節外性のNK/T細胞腫瘍を含

むとされています。NKTCLは、アジアや南アメリカで、特に中国で多く、日本では、北海道や沖縄で少数認められます。NKTCLは、咽頭部の扁平上皮癌と共に、Epstein-Barr virus (EBV)関連腫瘍の代表例です。

NKTCL は、アポトーシスによるとされる特異な壊死を示し、その細胞株の検索では、細胞傷害顆粒漏出によるアポトーシスが示唆され、治療抵抗例で cleaved caspase-8 拮抗因子: FILP)の高発現が示唆されています。

NKTCL の発病には、EBV 潜伏感染の関与が示唆され、高頻度の点突然変異は発症後の内的な活性酸素種(Reactive oxygen species: ROS)によるものと説明されていますが、その発病には農薬等の環境因子の関与がライフスタイル研究で示唆されています。

2. 研究の目的

この研究は、中国東北地方の中国医科大学(瀋陽市)の賈心善教授を海外共同研究者として、中国医科大学の病理学教室関連施設で診断された鼻咽頭リンパ腫を継続的に収集し、NKTCL 等の臨床病理学的特徴を明らかにし、その診断方法を確立し、それらの病態形成を解析する免疫組織化学的方法を確立し、発症の要因を推定する。

この研究は、鹿児島大学と中国医科大学との国際学術共同研究として実施され、その成果は血液病理学に寄与し、確立する病態形成の免疫組織化学的解析方法は人体病理学に寄与し、研究成果報告会を開催し、研究成果を日本と中国の医療・医学に還元し、確立した病態形成の免疫組織化学的解析方法で特許化出来るものは特許化し、科学研究費の還元の方法を模索する。

3. 研究の方法

この研究は、中国の鼻咽頭リンパ腫の病理標本を収集し検索することから、患者への侵襲はなく、鹿児島大学医歯学総合研究科疫学等研究倫理委員会と中国医科大学の国際共同研究の承認の下で行われる。

研究のフィールドである中国では、賈心善教授とその大学院生により関連症例の病理標本の収集と症例検討等を行う。

日本では、それらの症例の病理標本切片で、CD3e、CD5、CD79a、TIA1、CD56 でリンパ腫細胞等の免疫学形質を、CD204 (竹屋元裕熊本大学教授より供与) 陽性のマクロファージないし樹状細胞を、EBV-encoded small RNA-1 (EBER-1)の in-situ hybridization (ISH)により EBV 潜伏感染を検出し、WHO 分類に従って亜型の再分類を行った。

リンパ腫細胞のプログラム細胞死の解析では、少なくとも変性のないリンパ腫細胞が観察される 40 例で、AATF/Che-1, FILP, Bcl-2, Survivin, Cleaved caspase-3, Beclin-1, LC-3, AE-1, Cathepsin D を免疫組織化学的に検出した。特に、Beclin-1 は酵素処理超々高感度免疫染色で検出した。

NKTCL 細胞における高頻度点突然変異の由来を、酸化グアノシン(8-OHdG)、チミジ

表 1. 検索症例

	全体	鼻腔	咽頭	他
	134	80	38	13
TML	85	64	13	8
PTCL, NOS	2	1	1	0
CytoTML	9	5	3	1
NKTCL	69	54	8	7
E-NKTCL	5	4	1	0
BML	32	8	19	5
B-Lb	3	0	2	1
MCL	1	0	1	0
DLBCL	24	7	15	2
MzBL-MALT	4	1	1	2
Composite	1	1	0	0
HL	1	0	1	0
SCC	9	5	4	0
炎症病変	3	2	1	0
診断不能例	3	3	0	0

TML: T・NK 細胞リンパ腫. PTCL, NOS: 非特異末梢 T 細胞リンパ腫. BML: B 細胞腫瘍. B-Lb: B リンパ芽球リンパ腫. MCL: マントル細胞リンパ腫. HL: ホジキンリンパ腫.

ングリコール(TG)、ニトロ化グアノシン(NG)、inducible nitric oxide synthase (iNOS) の免疫組織化学的検索を行い、リンパ腫細胞の抗酸化性の観点から推定した。

4. 研究成果

a) 症例

検索した 134 例の鼻咽頭リンパ腫中で、69 (51.5%)例の狭義の NKTCL が認められた(表 1)。NKTCL は、特異な裸核様細胞残渣を伴う壊死病変を示した。NKTCL 細胞は、中～大型細胞で、CD3e⁺ TIA1⁺ CD56⁺ Survivin⁺形質を示し、背景に網目構造を形成する共生的な CD204 陽性細胞を伴った。

多形細網症類似の 5 (3.7%)例の早期 NKTCL (E-NKTCL) も認めた。E-NKTCL の 1 例の腫瘍細胞は、粘膜表層部で CD3e⁺ TIA1⁺ survivin⁺ 小型細胞傷害 T 細胞形質を示し、深部で CD3e⁺ TIA1⁺ CD56⁺ survivin⁺ の NK/T 細胞性形質と網目構造を形成する CD204⁺ 細胞を伴った。

9 (6.7%) 例の細胞傷害 T 細胞リンパ腫(CytoTML)が認められ、その 1 例は辺縁域・粘膜リンパ組織型(MzBL-MALT)とのコンボジットリンパ腫(Composite)であった。

表 1 に示す様に、所謂 NKTCL (NKTCL、E-NKTCL と CytoTML) は、TML 85 例中 83(97.6%)例を占めた。32 例の BML の中には、びまん性大細胞 B 細胞リンパ腫(DLBCL)が 24 (17.9%)例で最も多く、粘膜に発生する MzBL-MALT は 4 (3.0%)例のみであった。リンパ腫以外では、9 (6.7%)例の扁平上皮癌(SCC)が認められた。

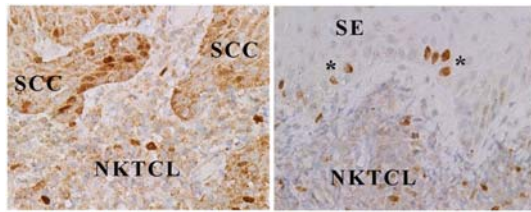


図 1. NKTCL の Survivin 染色

Survivin は、細胞分裂期の紡錘系に出現するが通常の免疫染色では検出されず、幹細胞、胎児組織細胞、癌やリンパ腫細胞に検出され、また、アポトーシス抑制因子である。Survivin 核陽性は癌幹細胞ないし組織幹細胞であることを示唆し、細胞質陽性像はリンパ腫・癌であることを示唆する。NKTCL 細胞は細胞質と核の陽性像を示し、扁平上皮(SE)は一部の基底細胞ないし傍基底細胞の核陽性像を示した。NKTCL に併存する異型上皮は細胞質と核陽性像を示し、微小扁平上皮癌(SCC)であると評価された。

所謂 NKTCL に並存する SCC (図 1)は、鼻腔の CytoTML の 1 例、NKTCL の 8 例、E-NKTCL の 1 例、咽頭の NKTCL の 1 例の 11 例で観察された。

b) 臨床病理学的特徴

これらのリンパ腫の男女比は、TML で 1.77 (男 53 : 女 30, 不明 2)、NKTCL で 2.05 (45 : 22, 不明 2)で、男性優位の発病が示唆され、BML では 1.07 (16 : 15)で男女同等の発病を示した。年齢分布は TML で 45.6 歳 (17-77)で、BML で 52.2 歳(13-84)であり、40 歳以下での BML の有意に低い発症 ($p=0.028$)が示された。TML の鼻腔での有意な発病(64 例)と BML の咽頭での有意な発病が示された (19 例) (表 1, $p=0.0000007$)。

c) EBV 感染 (表 2)

EBV 感染は、EBER-1 の ISH で評価した。

TML、細胞傷害 T 細胞リンパ腫と NKTCL の多くは、多数の陽性核のリンパ腫細胞を示した。E-NKTCL は、小型と大型の陽性核を少数示した。所謂 NKTCL でも、極少数ないし少数の陽性細胞しか認めない例もあり、その中には、EBV のキャリアーであるメモリー B 細胞と考えられる小型陽性細胞も認めた。このリンパ腫細胞の EBV 感染は、リンパ腫発生の後期に生じた腫瘍性 EBV 潜伏感染拡大と考えられた。

少数の EBV 関連 BML 症例が認められ、MzBL-MALT では高悪性度転化に伴った EBV 感染を認めた。3 例の EBV 関連 SCC は咽頭のみに見られた ($p=0.047$)が、所謂 NKTCL に並存する SCC では EBV 感染は認めなかった。

表 2. EBV 潜伏感染の様相

	EBER-1 ISH スコア			
	0	1	2	3
Total	38	10	6	78
TML	7	2	5	71
PTCL, NOS	2	0	0	0
CytoTML	0	1	2	6
NKTCL	4	0	0	65
E-NKTCL	1	1	3	0
B-ML	22	6	1	3
B-Lb	2	1	0	0
MCL	1	0	0	0
DLBCL	18	4	0	2
MzBL-MALT	1	1	1	1
Composite	0	1	0	1
HL	1	0	0	0
SCC	6	0	0	3

EBER-1 ISH 評価スコア :

0: 陽性細胞なし. 1: 極少数の陽性細胞.
2: 少数の陽性細胞. 3:多数の陽性細胞

d) 特異な壊死傾向とプログラム細胞死

TML85 例中 5 例と BML32 例中 4 例で、微小梗塞は病変が認められた ($p=0.0006$)。

検索したリンパ腫は、Cleaved caspase-3 (不可逆的アポトーシス指標) 陽性のリンパ腫細胞を示さず、強い腫瘍性 Survivin 発現によるアポトーシス抑制を示唆した。AATF/Che-1 (アポトーシス拮抗転写因子)の発現は認めず、FILP (FADD, Caspase-8 と -10 抑制因子)の発現も低かった。

Bcl-2 (ミトコンドリア膜安定化・アポトーシス抑制蛋白)の発現は EBV 関連 NKTCL で有意に低く ($p=0.000003$)、Beclin-1 (自己食空胞核形成)と結合し安定化させている分子のミトコンドリア膜安定化への供給による Beclin-1 の相対的な活性化が示唆された。

LC-3 (自己食空胞、自己食食リソゾーム) の pH 非依存性熱抗原回復免疫染色像では、図 2 に示す様に、自己食食細胞死 (autophagic

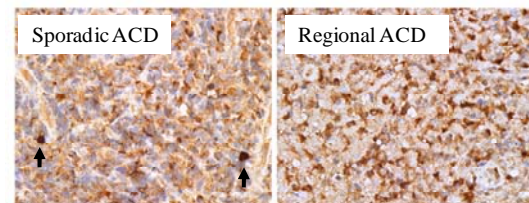


図 2. NKTCL の LC3 染色像. 変性・壊死を伴わない例(左)の粗大顆粒状細胞質陽性像と散在性 LC3 細胞濃染像(Sporadic ACD: 矢印)と特異な壊死を認める例(右)の壊死部分の裸核様細胞残渣の LC3 濃染像 (Regional ACD)

cell death: ACD)が LC3 の細胞濃染像で検出され、ACD には散在性 ACD と領域性 ACD が認められた。

従って、リンパ腫細胞におけるプログラム細胞死(PCD)は、アポトーシス(PCD I)ではなく、自己貪食細胞死(PCD II)であることが示された。

図3に示す様に、特異な壊死を示さずに散在性 ACD を示す EBV 非関連 NKTCL (NKTCL EBV-: 濃紺)と BML (BML EBV-: 水色)では、Beclin-1 と LC3 が示唆する自己貪食と AE-1 (ミトコンドリア)と Cathepsin D (リソゾーム酵素)が示唆する自己貪食された細胞小器官の消化レベルに逆転が見られ、リンパ腫細胞での自己貪食の様相の違いを示唆した。領域性 ACD を示す EBV 関連の NKTCL (NKTCL EBV+: 赤)と BML (BML EBV+: オレンジ)の細胞性領域のリンパ腫細胞は、ある程度の Beclin-1 と LC3 が示唆する自己貪食の亢進と AE-1 と Cathepsin D が示唆する自己貪食された細胞小器官の消化不良(凝集ミトコンドリアの増加)と BML での EBV 関連の Cathepsin D の発現低下を示した。CytoTML は、Cathepsin D の BML EBV-と同レベルの高いスコアを示した。

領域性 ACD を示すリンパ腫は EBV 関連例であった。図4に示す様に、EBV 関連 NKTCL での散在性 ACD 示す例(水色)と領域性 ACD を示す例の細胞性(Cellular: 赤)、変性(Degenerative: 黄緑)と特異な壊死性(Necrosis: 紫)の領域のリンパ腫細胞の Beclin-1、LC3、AE-1、Cathepsin D の変化は、領域性 ACD を示す例の細胞性領域のリンパ腫細胞の LC3 の特徴的な低スコアに対して、変性・壊死の進行に伴い、Beclin-1 の発現は低下($p < 0.003$)し、LC3 の発現は上昇($p < 0.006$)し、Beclin-1 の経路以外の自己貪食空胞伸展刺激が示唆され、AE-1 で標識される凝集ミトコンドリアの減少($P < 0.038$)と Cathepsin D の有意で顕著な低下($p = 0.0455$)は EBV 潜伏感染の自己貪食の亢進と Cathepsin D 産生抑制が領域性 ACD を誘導していることを示唆した。自己貪食亢進の末期の細胞内エネルギー低下は Cathepsin D を活性化する ATP-dependent H^+ pump の機能低下を生じ、EBV 感染下の Protein kinase RNA regulated (PKR)による Cathepsin D 産生抑制が領域性 ACD の原因であることが文献的に考察された。

d) 酸化ないしニトロ化 DNA

DNA の酸化とニトロ化を、G/C→A/T 変異を生じる可能性のある 8-OHdG、酸化ストレスの蓄積を反映する TG、ストレスで誘導される iNOS が産生する nitric oxide (NO)によりニトロ化された NG の免疫染色で検討した。

図5に示す様に、鼻咽頭リンパ腫病変の呼

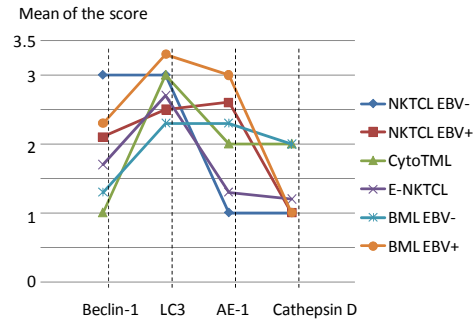


図3. 鼻咽頭リンパ腫細胞の自己貪食。
スコア評価: Beclin-1 と Cathepsin D は、0:発現なし。1: 僅かな量の発現。2: 少量の発現。3: 多量の発現の4段階で評価し、LC3 は、0: 発現なし。1: 微細顆粒状染色。2: 微細顆粒状背景に粗大顆粒状の染色。3: 粗大顆粒状染色。4、背景の顆粒状染色に裸核様細胞の濃染像 (ACD)、5: 背景の消失に裸核様細胞の濃染像(ACD)の6段階で評価し、AE-1 は、0:発現なし。1: 僅かな顆粒状染色。2: 少量の顆粒状染色。3: 多量の顆粒状染色の4段階で評価した。

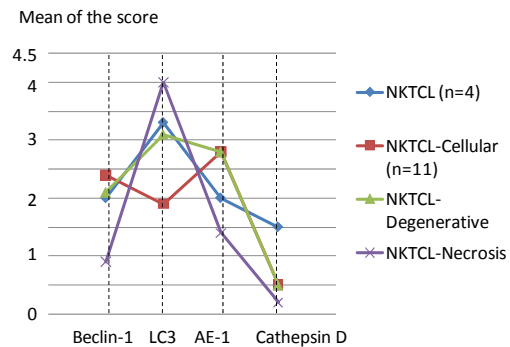


図4. NKTCL の自己貪食

吸上皮と扁平上皮は 8-OHdG と TG は高いスコアを示し、粘膜深部の漿液性と粘液性上皮はより低い 8-OHdG と TG のスコアを示し、粘膜表層からの外的 ROS による DNA 修飾が示唆された。また、iNOS 陽性細胞が存在するも NG の非常に低いスコアは、iNOS が生じる NO の DNA ニトロ化を生じないシグナル分子として性格を示した。また、異型上皮は、扁平上皮より有意に低い 8-OHdG スコアを示し($p = 0.015$)、腫瘍性変化に伴った抗酸化性の発現を示唆した。

リンパ腫における DNA 酸化修飾とプログラム細胞死の関係は、散在性 ACD を示す NKTCL では、ACD に陥った細胞残渣の 8-OHdG 陽性像が ACD 後の DNA 酸化を示唆した。また、図6に示す様に、領域性 ACD を示す NKTCL の細胞性領域の少数のリンパ腫細胞が 8-OHdG と TG の細胞質陽性像を示し、1に近いスコアを示した。リンパ腫と所

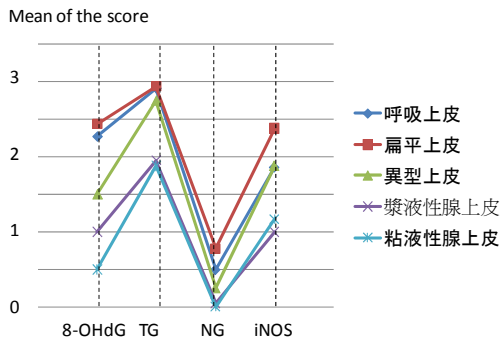


図 5.上皮の酸化の様相。
スコア評価:8-OHdG と TG と NG 染色は、0: 陽性所見なし. 1: 細胞質陽性ないし細胞残渣陽性. 2: 細胞質陽性に加え核陽性. 3: より強い核陽性の 4 段階スコア評価し、iNOS 免疫染色は、0:発現なし. 1: 僅かな陽性細胞. 2: 少数の陽性細胞. 3: 多数の陽性細胞の 4 段階スコア評価した。

謂 NKTCL の併発例を含む SCC では、NKTCLは最も低い 8-OHdG と TG スコアを示し、SCC や DLBCL よりも強い抵酸化性を示した。

リンパ腫と SCC の腫瘍細胞は NG⁺ iNOS⁺ であり、マクロファージや樹状細胞が iNOS⁺ であり、NKTCL では最も多い iNOS⁺ 樹状細胞であり、DLBCL や SCC では所謂 CD204⁺ iNOS⁺ の腫瘍関連マクロファージであり、これらの細胞の共存が、NO が誘導する Heme oxygenase-1 (HO-1) 等による抵酸化性等の誘導に関与していることが示唆され、文献的に示唆されている腫瘍性自己食食の亢進に伴う抗酸化反応と共に腫瘍細胞の抗酸化性を亢進させていると考えられた。

リンパ腫細胞は、通常の増殖(P1)、細胞減少性増殖(P2)と特異な壊死病変を伴う増殖(P3)を示し、BMLはP2を、EBV 関連 NKTCL は P3 を多く示した(p<0.0001)。P1 のリンパ腫では ACD 残渣の DNA の酸化を示し、P2 のリンパ腫では、TG の著しい蓄積や 8-OHdG に伴う Fapy G による DNA 合成阻害が細胞減少の原因と考えられた。P3 を示す NKTCL と DLBCL での自己食食と DNA 酸化(8-OHdG)の関係は、図 7 に示す様に、自己食食の亢進に伴う内的 ROS による変性・壊死に従い、ACD と DNA 酸化の亢進が生じ、NKTCL の DLBCL よりも強い抵酸化性が示唆され、これは CD204⁺ iNOS⁺ 共生樹状細胞による影響と考えられた。

従って、この検索で明らかにしたリンパ腫細胞の強い抗酸化性は、NKTCL で報告されている高頻度の点突然変異は発病前に生じたものであり、腫瘍細胞の内的 ROS によるものではないことが示唆された。

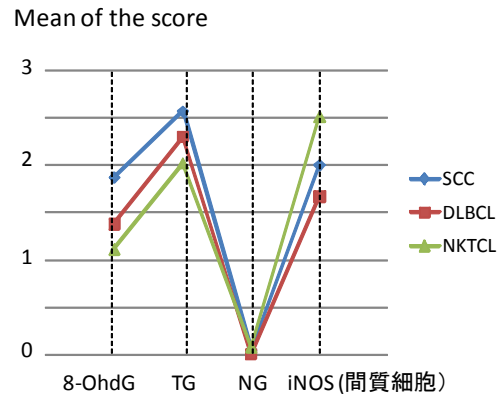


図 6. SCC とリンパ腫の修飾 DNA 等

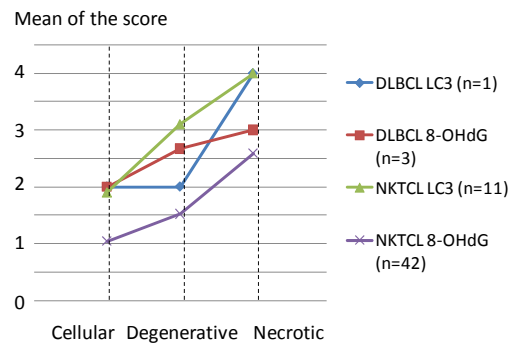


図 7. 特異な壊死を伴うリンパ腫における自己食食(LC3)と DNA 酸化(8-OHdG)

e) 鼻咽頭リンパ腫以外の検索

中国東北地方での皮膚リンパ腫を試験的に検索し、鼻型 NKTCL の皮膚での発症を認めずに、Ki-1 陽性皮膚原発リンパ増殖病変が多く存在する可能性が示唆された。

鼻咽頭部と同様に、NK/T 細胞ないし細胞傷害 T 細胞のリンパ腫である腸管症型 T 細胞リンパ腫は、中国東北地方では非常に多く、鼻咽頭の NKTCL の全身進展例には、腸管症型 T 細胞リンパ腫(EATL)との鑑別が困難であり、現在の WHO 分類では判別困難であるが、腸管症型 T 細胞リンパ腫の易潰瘍形成性が細胞傷害顆粒の漏出による細胞死である所見が認められ、従来の WHO 分類での NKTCL でのアポトーシスに関する誤解がこの NKTCL と EATL の鑑別困難性に起因する可能性が示唆された。

5. 主な発表論文等

[雑誌論文] (計 10 件)

- 1) Wang J, Hasui K, Jia X, Matsuyama T, Eizuru Y. (2009) Possible role for external environmental stimuli in nasopharyngeal NK/T-cell lymphomas in the northeast of China with EBV infection-related autophagic cell death. J Clin Exp Hematop. 49(2):97-108. (査読有)

- 2) Hasui K, Wang J, Jia XS, Tanaka M, Nagai T, Matsuyama T, Eizuru Y. Enhanced autophagy and reduced expression of Cathepsin D could be related to autophagic cell death in Epstein-Barr virus-associated nasal natural killer/T-cell lymphomas. Acta Histochem Cytochem. 印刷中.(査読有)

[学会発表] (計 28 件)

- 1) Hasui K, Eizuru Y, Kanekura T, Kawano Y, Aozasa K. A symbiotic growth of NKTCL cells with CD204+ macrophages defends themselves from endogenous ROS-induced cell necrosis. 第 6 9 回日本癌学会学術総会. 2010. 9.22~24. 日 大阪国際会議場・大阪リーガロイヤルホテル

[図書] (計 6 件)

- 1) 蓮井和久、北島信一、魚住公治 (2010) 第 3 章 リンパ球増殖疾患の鑑別診断 腸管症型 T 細胞リンパ腫 リンパ球増殖疾患 (青笹克之、森井英一 専門編集) 癌診療指針のための病理診断プラクティス 中山書店 pp.254-262.

[産業財産権]

○出願状況 (計 2 件)

名称：免疫組織染色を用いる細胞の解析方法

発明者：蓮井和久、王嘉、松山隆美、榮鶴義人

権利者：蓮井和久

種類：特許

番号：特願 2009-1595

出願年月日：2009.1.7.

国内外の別：国内

○取得状況 (計 2 件)

名称：免疫染色法、及び当該免疫染色法を利用した細胞の評価方法

発明者：蓮井和久

権利者：国立大学法人 鹿児島大学

種類：特許

番号：特許 4734636

取得年月日：2011.5.13

国内外の別：国内

[その他]

○セミナー (2007.9.3 ハルピン医科大学、2007.9.4 吉林大学医学部) と第 2・3 回日中病理学シンポジウム (2007.9.7 中国医科大学、2009.8.3、山東大学医学部) を開催した。

○ホームページ等

<http://www.ab.auone-net.jp/~khasui/>

6. 研究組織

(1) 研究代表者

蓮井 和久 (HASUI KAZUHISA)

鹿児島大学・歯学総合研究科・講師

研究者番号：70198703

(2) 研究分担者

出雲 周二 (IZUMO SYUJI)

鹿児島大学・歯学総合研究科・教授

研究者番号：30143811

金蔵 拓郎 (KANEKURA TAKURO)

鹿児島大学・歯学総合研究科・教授

研究者番号：70177509

松山 隆美 (MATSUYAMA TAKAMI)

鹿児島大学・歯学総合研究科・教授

研究者番号：30145479

榮鶴 義人 (EIZURU YOSHITO)

鹿児島大学・歯学総合研究科・教授

研究者番号：00041351

河野 嘉文 (KAWANO YOSHIFUMI)

鹿児島大学・歯学総合研究科・教授

研究者番号：20260680

米澤 傑 (YONEZAWA SUGURY)

鹿児島大学・歯学総合研究科・教授

研究者番号：10175002

神埼 保 (KANZAKI TAMOTU)

鹿児島大学・歯学総合研究科・教授

研究者番号：80118801

(3) 研究協力者

(海外研究協力者・共同研究者)

賈 心善 (JIA XINSHAN)

中国医科大学・病理研教室・教授

(研究協力者)

王 嘉 (WANG JIA)

鹿児島大学・歯学総合研究科・院生

竹屋 元裕 (TAKEYA MOTOHIRO)

熊本大学・医学薬学研究部・教授

研究者番号：90155052

赤池 孝章 (AKAIKE TAKAAKI)

熊本大学・医学薬学研究部・教授

研究者番号：20231798

佐藤 榮一 (SATO EIICHI)

鹿児島大学名誉教授

奥村 晃久 (OKUMURA TERUHISA)

鹿児島生協病院・病理部・部長