

# マウス乳腺の脂肪組織に関する形態学的研究

## II. 妊娠, 泌乳および退行期の乳腺脂肪組織の変化

——特に腹腔内脂肪組織との比較——

西中川 駿・谷 川 学\*・大塚 閏一

(昭和50年8月30日 受理)

### Morphological Study of Mammary Adipose Tissue in Mice

#### II. Changes of Mammary Adipose Tissue During Pregnancy, Lactation and Involution, in Comparison with Peri-uterine, Peri-ovarian and Mesenteric Adipose Tissues

Hayao NISHINAKAGAWA, Manabu TANIGAWA and Junichi OTSUKA

(Laboratory of Veterinary Anatomy)

### 緒 言

マウス乳腺の脂肪組織の生後発達については、前報<sup>16)</sup>で報告したが、生体の生理的变化、すなわち、妊娠、泌乳および離乳に伴う乳腺の脂肪組織の形態についての研究は、数多い乳腺実質の研究に比べて、極めて少ない<sup>2,5,8)</sup>。

Turner and Gomez<sup>18)</sup> および Cole<sup>1)</sup> ら多くの研究者は<sup>3,4,9,11,12,19,20,21,22)</sup> 乳腺実質の形態学的研究の中で、妊娠後期から泌乳初期の乳腺の脂肪組織は、腺胞系の著しい発達に伴って消失し、また、離乳すると、腺胞は退化して、再び脂肪組織が出現することを記載しており、この事実は、著者らもさきの実験で確認した<sup>13)</sup>。しかしながら、乳腺実質の発達および退化によって、大きく消長する乳腺の脂肪組織の形態を詳細に検索したものは、数少ない<sup>5)</sup>。

本報告は、前報<sup>16)</sup>に引きつづき、乳腺の脂肪組織の形態と機能を明らかにするために、妊娠、泌乳および退行期の乳腺の脂肪組織を組織学的および計測学的に観察し、さらに腹腔内の脂肪組織と形態学的に差があるかを知るために、比較検討した。

### 材 料 と 方 法

材料には、ICR-JCL雌マウス(84例)を用いた。マウスは、生後90日齢で交配させ、腔内に腔栓を認めた日を妊娠0日として、妊娠5, 10, 15および18日目のものを、泌乳期は、分娩の日を泌乳第1日目として、泌乳5, 10, 15および20日目のものを、退行

期は、泌乳20日目に離乳を行ない、離乳5, 10, 15および20日目のマウスについて検索した。なお、泌乳期の哺乳仔の数は、8~10匹に制限した。飼育方法および検索方法は、前報<sup>16)</sup>と同様である。また、使用したマウスの体重は Fig. 1 に示した。

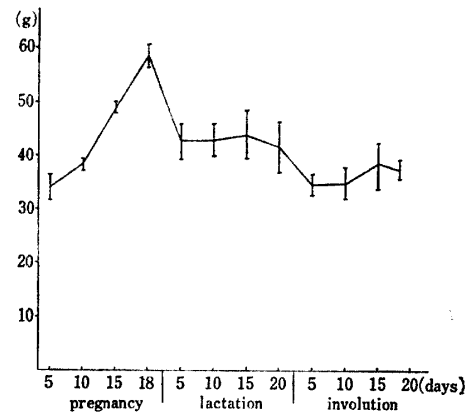


Fig. 1 Body-weight of pregnant, lactating and weaning mice.

### 観 察 結 果

#### 1. 乳腺の重量と乳腺域の大きさ

腹鼠径部第1乳腺の重量と乳腺域の大きさは、Figs. 2, 3 に示した。

乳腺の重量は、前報<sup>16)</sup>の90日齢処女マウスで、約109mg(平均値、以下同じ)であったが、妊娠5日目では、約129mgとやや増加し、以後18日目(約228mg)まで徐々に増加した。泌乳期では、5日目で約645mgと急激な増加がみられたが、以後、比較的に変化はなかった。離乳後の乳腺重量は、5日目で、約

\* 中外製薬K.K. 中央研究所

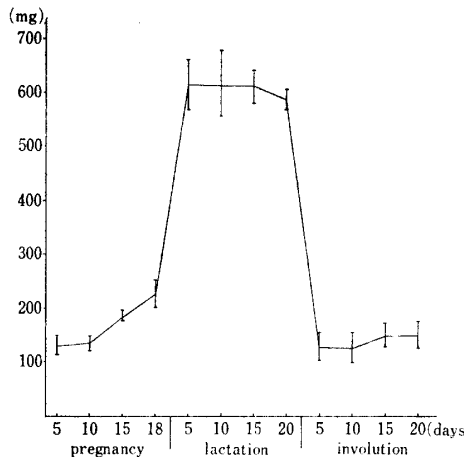


Fig. 2 Gland-weight of pregnant, lactating and weaning mice.

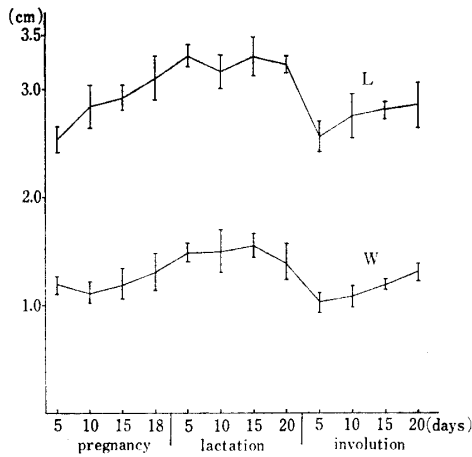


Fig. 3 Size of mammary-area of pregnant, lactating and weaning mice.

L=length, W=width

128 mg と泌乳期に比べて激減し、妊娠 5 日目と同じ重さであった。また、20 日目の乳腺は、ほとんど処女期と同様の形態を呈していたが、重量は 90 日齢処女マウスのものより重かった。

一方、乳腺域の大きさは、90 日齢処女マウスでは、約  $2.57 \text{ cm} \times 1.06 \text{ cm}$  であったが、妊娠期では、徐々に増加の傾向を示し、妊娠 18 日目では、約  $3.11 \text{ cm} \times 1.10 \text{ cm}$  となった。泌乳期の乳腺域の大きさは、妊娠期より幾分大きく、泌乳 15 日目で、約  $3.30 \text{ cm} \times 1.54 \text{ cm}$  と、妊娠、泌乳および退行の各時期を通して、最大の大きさであった。また、泌乳期の乳腺域は、広がりよりも厚さの増加がみられた。離乳すると、乳腺は厚さ、広がり共に小さくなり、離乳 20 日目で約  $2.86 \text{ cm} \times 1.28 \text{ cm}$  であったが、90 日齢処女マウスのものに比べて、幾分大きかった。

## 2. 組織学的変化

妊娠 5 日目の乳腺組織は、処女期のものに比べ、実質の発達が著しく、特に上皮細胞の集団である bud の分化がみられた。脂肪組織は、量的に少なくなり、その細胞は、扁平な核と 1 つの大きな脂肪滴を有する unilocular 脂肪細胞で占められ、multilocular 脂肪細胞は、ほとんどみられなかった。しかし、比較的大きな導管の周囲の結合組織中には、小さな unilocular 脂肪細胞と共に、2～数コの脂肪滴を有する multilocular 脂肪細胞がみられた。また、乳腺組織の周辺部では、かなり大きな成熟した unilocular 脂肪細胞がみられた。子宮周囲および卵巣周囲の脂肪組織は、ほとんど大きな脂肪滴を 1 コ有する unilocular 脂肪細胞で占められ、乳腺と同様の形態を呈していた。しかし、腸間膜の脂肪組織では、前報<sup>16)</sup>の 90 日齢処女マウスと同様に、他の部位の脂肪細胞より小さく、小さな unilocular 脂肪細胞と数コの脂肪滴を有する multilocular 脂肪細胞で占められていた。

妊娠 10 日目の乳腺実質は、bud の分化が著しく、導管系は太さを増し、乳腺組織を占める実質の割合が増加していた。一方、脂肪組織は、量的に少なくなったが、脂肪細胞の形態は、妊娠 5 日目と大差なく、ほとんど unilocular 脂肪細胞で占められていた (Photo. 1)。腹腔内の三部位の脂肪組織は、妊娠 5 日目と大差はないが、僅かに大きくなった unilocular 脂肪細胞で占められ (Photo. 2)、特に腸間膜では、multilocular 脂肪細胞はみられなくなった。

妊娠 15 日目になると、乳腺実質には、腺胞の形成が数多くみられ、乳腺組織を占める実質と脂肪組織との割合は逆になり、また、脂肪組織は、腺胞や導管の周囲に存在して、ほとんど unilocular 脂肪細胞の形であった。子宮および卵巣周囲の脂肪組織は、発達した unilocular 脂肪細胞で占められ、その大きさも乳腺のものより幾分大きく、また、腸間膜の脂肪組織もよく発達していた。

妊娠末期の 18 日目の乳腺は、ほとんど腺胞の集団で占められ、脂肪組織は、全般的に少なくなり、また、脂肪細胞も 15 日目のものより小さな unilocular 脂肪細胞のみであった。腹腔内の脂肪組織の脂肪細胞は、15 日目に比べて小さくなり、特に腸間膜では、再び multilocular 脂肪細胞がみられるようになった。

泌乳 5 日目の乳腺は、発達した腺胞で占められ、腺胞腔と導管腔は、共に分泌物で充満していた。脂肪細胞は、小葉および腺胞間に僅かにみられ、それらは小さな multilocular および unilocular 脂肪細胞であ

った (Photo. 3). 一方、腹腔内の脂肪組織は、量的に減少し、肉眼的には幾分赤味を呈していた。脂肪細胞は、multilocular と unilocular 脂肪細胞の二種がみられたが、前者の方が多かった。特に腸間膜の脂肪細胞は、卵円形の核と多数の脂肪滴を有した multilocular 脂肪細胞で占められていた。

泌乳 10 日目の乳腺は、腺胞で占められ、脂肪組織は、ほとんどみられなかった。腹腔内の脂肪組織では、ほとんど multilocular 脂肪細胞で占められ、中には卵円形の核と、顆粒状の細胞質を有した腺細胞様の脂肪細胞がみられた (Photo. 4)。

泌乳 15 日目では、10 日目と乳腺構造に差はなく、乳腺域全般に発達した腺胞がみられ、脂肪細胞は、ほとんどみられなかった (Photo. 5)。腹腔内の脂肪組織は、multilocular 脂肪細胞のみで占められ、特に泌乳 10 日目でみられた腺細胞様の脂肪細胞が三部位共によくみられた (Photo. 5)。また、それらの細胞間には、扁平な核を有した線維細胞様の細胞も観察された。

泌乳 20 日目の乳腺は、依然として腺胞で占められていたが、腺胞間や小葉間には、multilocular 脂肪細胞と小さな unilocular 脂肪細胞が散在してみられた。腹腔内の脂肪組織は、三部位共に泌乳 15 日目と大差はないが、腺細胞様の脂肪細胞はみられなかった。

離乳 5 日目の乳腺は、すでに腺胞の崩壊が著しく、腺胞腔には核が落ち込み、細胞間の境界も不明瞭であった。一方、脂肪組織は、腺胞の崩壊と共に出現し、島状に集まった腺胞細胞の集団を取りかこみ、また、集団内にも脂肪細胞がみられた (Photo. 7)。腹腔内の脂肪組織は、三部位共に脂肪滴の蓄積がみられ、子宮および卵巣周囲では、主に unilocular 脂肪細胞からなっていたが、腸間膜では、multilocular 脂肪細胞が多くみられた。

離乳 10 日目の乳腺では、腺胞は退化し、多角形の核をもつ細胞の集団として残り、その周囲は、ほとんど unilocular 脂肪細胞からなる脂肪組織で占められていた。一方、腹腔内の脂肪組織は、乳腺と同様に unilocular 脂肪細胞で占められていたが、腸間膜では、multilocular 脂肪細胞が数多くみられた。

離乳 15 日目では、乳腺および腹腔内の脂肪組織共に、離乳 10 日目と大差はなかった。

離乳 20 日目の乳腺は、前報<sup>16)</sup>の処女期と同様の形態を有し、細くなった導管と成熟した unilocular 脂肪細胞で占められ、また、腹腔内の脂肪組織も三部位

共に処女期の形態を有していた (Photo. 8)。

### 3. 脂肪細胞の大きさと数

腹鼠径部第 1 乳腺と腹腔内の脂肪細胞の大きさと数は Figs. 4, 5, 6 に示した。

乳腺の脂肪細胞の大きさは、前報<sup>16)</sup>の 90 日齢処女マウスで、約  $56.0\mu \times 39.4\mu$  (平均値、長径  $\times$  短径、以下同じ) であったが、妊娠 5 日目では、約  $51.0\mu \times 36.2\mu$  であり、幾分小さくなっていた。子宮および

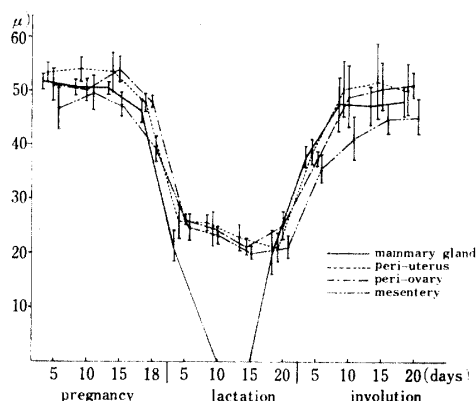


Fig. 4 Maximum diameter of fat cells in four adipose tissues.

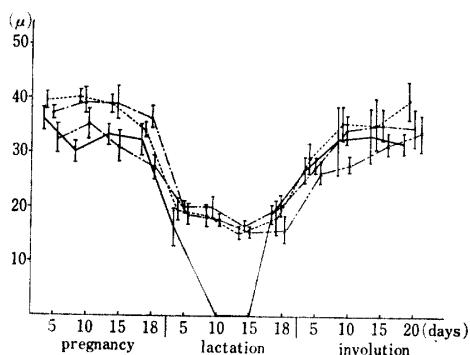


Fig. 5 Minimum diameter of fat cells in four adipose tissues.

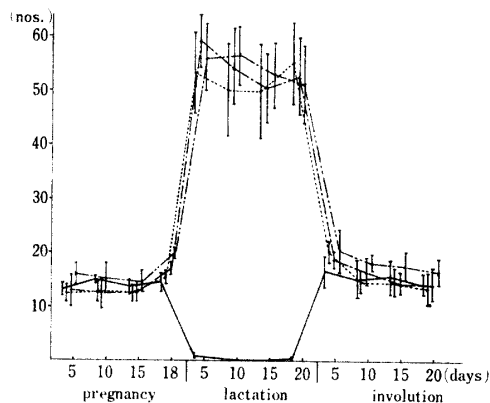


Fig. 6 Number of fat cells per  $15625\mu^2$  in four adipose tissues.

卵巣周囲では、それぞれ約  $53.5\mu \times 39.7\mu$ 、約  $51.3\mu \times 37.5\mu$  と乳腺とほぼ同じ大きさであったが、腸間膜では、約  $46.5\mu \times 32.3\mu$  と小さかった。また、一定面積内 ( $15625\mu^2$ ) の脂肪細胞の数は、乳腺、子宮周囲、卵巣周囲で約 13 コで、腸間膜では約 16 コと多く、腸間膜の脂肪細胞が小さいことを示した。妊娠 10 日目では、乳腺の脂肪細胞は約  $50.6\mu \times 30.0\mu$  で、妊娠 5 日目と差はないが、子宮周囲、卵巣周囲および腸間膜では、増加の傾向を示し、特に腸間膜の脂肪細胞は、約  $49.3\mu \times 35.2\mu$  と、乳腺のものとはほとんど差はみられなかった。この傾向は、妊娠 15 日目でもみられ、また、子宮周囲、卵巣周囲では、約  $53.6\mu \times 38.9\mu$ 、約  $54.0\mu \times 39.4\mu$  と乳腺の脂肪細胞の約  $50.4\mu \times 33.4\mu$  との間に差がみられた。妊娠 18 日目では、四部位共に、脂肪細胞の大きさに減少がみられ、特に腸間膜の脂肪細胞は、約  $39.3\mu \times 27.4\mu$  となり、また、数も約 20 コと増加し、他の部位よりも小さくなっていることを示した。

泌乳 5 日目の乳腺の脂肪細胞は、約  $21.3\mu \times 16.3\mu$  と妊娠期のものより小さく、また、子宮周囲、卵巣周囲および腸間膜でもそれぞれ、約  $25.9\mu \times 19.5\mu$ 、約  $26.2\mu \times 20.2\mu$ 、約  $24.7\mu \times 18.7\mu$  と減少していた。一方、一定面積内の脂肪細胞の数は、子宮周囲で約 53 コ、腸間膜で約 56 コと脂肪細胞の大きさが減少したことを示した。乳腺では、腺胞の発達により、脂肪細胞は、僅かに約 5 コを数えた。泌乳 10、15 日目の乳腺は、脂肪細胞がみられないために計測出来なかったが、腹腔内の脂肪細胞は、泌乳 5 日目のものと差はなかった。泌乳 20 日目の乳腺では、腺胞間、小葉間に脂肪細胞が認められ、それらは約  $20.5\mu \times 18.5\mu$  と、ほぼ泌乳 5 日目のものと同じ大きさであった。一方、腹腔内の三部位の脂肪細胞は、泌乳 15 日目のものと差はみられず、また、乳腺との間にも有意の差はみられなかった。

離乳 5 日目の乳腺の脂肪細胞の大きさは、約  $37.9\mu \times 26.9\mu$  と大きくなり、子宮周囲で約  $50.4\mu \times 35.7\mu$ 、卵巣周囲で約  $48.1\mu \times 34.5\mu$ 、腸間膜では、約  $41.4\mu \times 27.9\mu$  であり、また、一定面積内の脂肪細胞の数も 19~21 コと少なく、泌乳 20 日目に比べて脂肪細胞が大きくなったことを示した。離乳 10、15 日目の四部位の脂肪細胞は、大きさを増し、乳腺で約  $47.5\mu \times 32.5\mu$ 、子宮周囲で約  $50.4\mu \times 35.7\mu$ 、卵巣周囲で約  $48.1\mu \times 34.5\mu$ 、腸間膜では、約  $41.4\mu \times 27.9\mu$  であり、また、脂肪細胞の数も 15~17 コであった。離乳 20 日目の脂肪細胞は、四部位共に離乳 10 日目の

ものと同様であるが、腸間膜と乳腺を含三部位との間に差がみられ、腸間膜では、約  $45.5\mu \times 16.5\mu$  で、乳腺、子宮周囲、卵巣周囲では、それぞれ約  $48.1\mu \times 31.9\mu$ 、約  $50.2\mu \times 40.0\mu$ 、約  $51.3\mu \times 34.9\mu$  であった。また、一定面積内の数は、腸間膜が 17 コで最も多く、脂肪細胞が他の部位よりも小さいことを示した。

以上の観察から、乳腺の脂肪組織は、妊娠期から泌乳期にかけて、乳腺実質の発達に伴い消失するが、腹腔内の脂肪組織は、完全に消失することなく、multilocular 脂肪細胞と腺細胞様の脂肪細胞として残り、退行期においては、両者共に処女期と同様な形態に復することがわかった。要するに、乳腺の脂肪組織は、一義的には、一般の体脂肪と同様に生理的变化をみるに、乳腺実質の存在によって、大きく消長することが明らかになった。

## 考 察

乳腺の脂肪組織は、妊娠、泌乳および離乳という生体の一連の生理的变化によって、形態学的に変化することは、多くの研究者によって報告されているが、本実験においても、乳腺実質の発達に伴って、脂肪組織は消失し、逆に実質の退行によって、出現し、発達することが確認された。

Elias ら<sup>5)</sup> は、乳腺組織を占める脂肪組織の割合は、妊娠期で減少するが、その形態は、処女期と同様に大きな unilocular 脂肪細胞からなり、妊娠末期になると、その径が小さくなることを報告した。本実験でも、乳腺の脂肪細胞の長径および短径を計測した結果、妊娠 15 日目までは、ほぼ同程度の大きさの unilocular 脂肪細胞であったが、妊娠末期の 18 日目では、多少その径が減少することを確認した。また、泌乳期の乳腺の脂肪組織について、Elias ら<sup>5)</sup> は、哺乳仔数が 6 匹のとき、泌乳 10、15 日目のものでも、multilocular 脂肪細胞を観察しているが、本実験では、乳腺組織のどの部位にも、脂肪細胞をみることは出来なかった。このことは、哺乳仔数が、8~10 匹であったために、腺胞が乳腺域の全般にわたって発達し、その結果、脂肪細胞は完全に消失したものと考えられる。このような脂肪組織の消失について、Hass<sup>9)</sup> や Elias ら<sup>5)</sup> は、乳腺実質の発達の影響であると言い、また、乳腺実質と脂肪組織は、共に同じ血管から栄養の供給を受けていることが知られており<sup>2,13,17,18)</sup>、妊娠期から泌乳期にかけての脂肪滴の消失は、腺胞の発達と乳汁の合成のためのエネルギー源として動員さ

れることが推察される。しかし、脂肪細胞がどのような過程を経て消失するかについては、本実験では明らかに出来なかった。

離乳時の乳腺腺胞の崩壊は、乳腺の周辺部に始まり、それらの腺胞間に multilocular 脂肪細胞の出現をみたが、離乳5日目では、1小葉はほとんど unilocular 脂肪細胞で占められ、10日目では、成熟した unilocular 脂肪細胞からなっていた。これらのことは、Welling ら<sup>20,21)</sup>、Williams<sup>22)</sup>、Elias ら<sup>5)</sup>の報告とはほぼ同様の所見であったが、泌乳期で完全に消失した脂肪細胞が、退乳期で再び出現することは、退縮していた脂肪細胞に再び脂肪滴が蓄積されたのか、全く新しい脂肪細胞が出現したのかは、本実験では明らかに出来なかった。従って、退乳期の脂肪細胞の起源については、今後さらに検討する必要がある。

一方、乳腺の脂肪組織と腹腔内の脂肪組織とを比較した報告は、ほとんどみられない。

妊娠10、15日目の乳腺脂肪組織は、乳腺実質の発達に伴い消失に向うのに対し、子宮周囲、卵巣周囲および腸間膜の脂肪組織は、脂肪細胞の径の増大がみられ、特に腸間膜の脂肪組織までも、ほとんど unilocular 脂肪細胞で占められていた。これらのことは、Hamosh<sup>7)</sup>、Zinder ら<sup>23)</sup>が、ラットで、脂肪滴を取り込む酵素である lipoprotein lipase の活性値が、一般の脂肪組織では、妊娠10日前後で高く、乳腺組織で低いことを報告していることから、妊娠期では、腹腔内の脂肪組織は、泌乳時の新生子の哺乳のための栄養分の貯蔵を行っていることが考えられる。また、妊娠末期から泌乳期にかけて、腹腔内の脂肪組織は、量的に減少し、脂肪細胞も小さくなったが、乳腺のように完全に消失することなく、multilocular 脂肪細胞と腺細胞様の脂肪細胞の形で残り、退乳期においては、形態的に処女期と同様の状態に復することから、泌乳期の腹腔内の脂肪組織は、乳汁の生産のためのエネルギー源として動員されることが示唆された。なお、泌乳期でみられた腺細胞様の脂肪細胞は、この細胞と multilocular 脂肪細胞との中間型がみられることと、隣接する細胞に multilocular 脂肪細胞がみられることなどから、multilocular 脂肪細胞の退乳したものであると考えてよいであろう。

要するに、本実験において、乳腺の脂肪組織は、一般の体脂肪と同様に、生体の生理的变化に応じて変化するが、特に乳腺実質の存在によって、大きく消長することが明らかになった。また、乳腺実質を脂肪組織の多い部位に移植すると、移植したものの発育が良い

という DeOme ら<sup>4)</sup>、Faulkin and DeOme<sup>6)</sup>、Hoshino<sup>10)</sup>、著者らの報告<sup>13,14)</sup>と本実験結果とを考え合わせれば、乳腺実質の発達および泌乳に、脂肪組織は不可欠なものであることが示唆された。

## 要 約

乳腺の脂肪組織の形態と機能の本質を解明することを目的として、ICR-JCL 雌マウス(84例)を用い、妊娠期(妊娠5~18日目)、泌乳期(分娩後5~20日目)および退乳期(離乳後5~20日目)の乳腺と腹腔内の脂肪組織とを組織学的および計測学的に検索し、比較検討した。

1. 乳腺の重量は、妊娠5日目で約129mgで、以後、徐々に増加し、泌乳10、15日目では、約645mgに達したが、離乳5日目では、約128mgと著しく減少した。また、乳腺域の大きさは、乳腺重量と同様の傾向を示し、特に泌乳15日目では、約3.30cm×1.54cmと全期間を通して最大の大きさを示した。

2. 妊娠5日目の乳腺の脂肪組織は、乳腺実質の発達によって減少し始めるが、ほとんど約51.0μ×36.2μの大きさの unilocular 脂肪細胞で占められ、また、子宮周囲および卵巣周囲の脂肪組織も形態的には、乳腺と同様であった。10、15日目の腹腔内の脂肪組織は、径が幾分大きい、unilocular 脂肪細胞のみからなっていた。しかし、妊娠末期の18日目では、再び径は小さくなり、特に腸間膜には、multilocular 脂肪細胞がみられた。

3. 泌乳5日目の乳腺の脂肪組織は、腹腔内の脂肪組織と共に、急激な脂肪滴の消失がみられ、径も小さくなり(約21.3μ×16.3μ)、10、15日目では、腺胞の発達によって、脂肪細胞は、ほとんどみられなかった。しかし、腹腔内の脂肪組織は、消失することなく、multilocular 脂肪細胞と腺細胞様の脂肪細胞の形で残っていた。

4. 離乳5日目の乳腺の脂肪組織は、腺胞の崩壊によって、出現し始め、それらは、腹腔内の脂肪組織と同様に、多くの multilocular 脂肪細胞と少数の unilocular 脂肪細胞からなっていた。10日目以降では、乳腺、子宮周囲および卵巣周囲の脂肪組織は、unilocular 脂肪細胞で占められ、処女期と同様の形態であった。しかし、腸間膜では、部分的に multilocular 脂肪細胞がみられ、大きさは、他の部位のものより小さかった。

5. 以上の観察結果から、乳腺の脂肪組織は、形態的には腹腔の脂肪組織と大差はなかったが、乳腺の実

質の発達および退行に伴って、大きく消長することがわかった。また、腹腔内の脂肪組織も生体の生理的変化に応じて、乳腺と同様に変化し、特に妊娠末期から泌乳期においては、腺胞の発達または泌乳のために、なんらかのエネルギー源として動員されることが示唆された。

本論文の要旨の一部は、第79回日本獣医学会において口頭発表した。

### 文 献

- 1) Cole, H. A.: *Proc. Roy. Soc. series B*, **114**, 136-161 (1933)
- 2) Dabelow, A.: *Gegenbaurs Morphologisches Jahrbuch*, **73**, 69-99 (1933) (cited by Elias *et al.*)
- 3) Dempsey, E.: *Am. J. Anat.*, **81**, 309-340 (1947)
- 4) DeOme, K. B., Faulkin, L. J., Bern, H. A. and Blair, P. B.: *Cancer Res.*, **19**, 515-520 (1959)
- 5) Elias, J.J., Pitelka, D.R. and Armstrong, R. C.: *Anat. Rec.*, **177**, 533-548 (1973)
- 6) Faulkin, L. J. and DeOme, K. B.: *Cancer Res.*, **18**, 51-56 (1958)
- 7) Hamosh, M., Clary, T. R., Chernick, S. S. and Scow, R. O.: *Biochem. Biophys. Acta*, **210**, 473-482 (1970)
- 8) Hass, E. Z.: *Mikroskop. Anat. Forsch.*, **34**, 201-237 (1933)
- 9) 星冬四郎・内藤元男: 泌乳, 1-216, 東京大学出版会, 東京 (1968)
- 10) Hoshino, K.: *J. Nat. Cancer Inst.*, **29**, 835-851 (1962)
- 11) Munford, R. E.: *J. Enderin.*, **28**, 1-5 (1963)
- 12) Nandi, S.: *J. Nat. Cancer Inst.*, **21**, 1039-1063 (1958)
- 13) 西中川駿: 鹿大農学術報告, **20**, 1-55 (1970)
- 14) Nishinakagawa, H. and Otsuka, J.: *Jap. J. Zootech.*, **43**, 728-730 (1972)
- 15) 西中川駿・大塚閔一: 鹿大農学術報告, **24**, 69-75 (1974)
- 16) —————・谷川学・大塚閔一: 同, **26**, 59-64 (1975)
- 17) Soemarwoto, I. N. and Bern, H. A.: *Am. J. Anat.*, **103**, 403-436 (1958)
- 18) Turner, C. W. and Gomez, E. T.: *Mo. Agric. Exp. Sta., Res. Bull.*, **182**, 1-42 (1933)
- 19) Turner, C. W.: *The mammary gland*, 1-355, Lucal Brothers, Columbia (1952)
- 20) Welling, S. R., DeOme, K. B. and Pitekla, D. R.: *J. Nat. Cancer Inst.*, **25**, 393-421 (1960)
- 21) ————— and DeOme, K. B.: *ibid.* **30**, 241-267 (1963)
- 22) Williams, W. L.: *Am. J. Anat.*, **71**, 1-28 (1942)
- 23) Zinder, O., Hamosh, M., Ruth, T., Clary, F. and Scow, R. O.: *Am. J. Physiol.*, **226**, 744-748 (1974)

### Summary

The morphological changes of mammary adipose tissue during pregnancy, lactation and involution were investigated in mice, and were compared with the peri-uterine, peri-ovarian and mesenteric adipose tissues.

In this study, 84 ICR-JCL female-mice during the period of pregnancy (5, 10, 15, 18 days of pregnancy), lactation (5, 10, 15, 20 days of post-partum) and involution (5, 10, 15, 20 days after weaning) were used as the materials. The observations were carried out according to the methods described in the previous paper<sup>16)</sup>.

The results are summarized as follows:

1. The mean-value of mammary gland was 129 mg on the 5th day of pregnancy, and thereafter, with a tendency to be greatly increasing until the 15th day of lactation (645 mg), but on the 5th day after weaning, it decreased markedly to 128 mg. The changes in size of mammary area showed a tendency similar to those seen in the gland weight, and the size of mammary area reached a maximal value (about 3.30 cm×1.54 cm) on the 15th day of lactation throughout all the stages in this experiment.

2. On the 5th day of pregnancy, the amount of mammary adipose tissue decreased slightly, following the development of mammary parenchymal tissue, but the adipose tissue consisted of the unilocular fat cell of about 51.0 μ×36.2 μ in diameter. At this time, no morphologic differences among the mammary, peri-uterine and peri-ovarian adipose tissues were observed. The proportion of total mammary gland occupied by adipose tissue relative to parenchyma is greatly decreased on the 10th to 15th day of pregnancy, but the fat cells in the remaining adipose tissue were of the unilocular type. The intra-abdominal adipose tissues on the same

period were composed only of large and unilocular fat cells. However, on the 18th day of pregnancy, the fat cells in mesenteric adipose tissue showed a decreasing in diameter and were of small unilocular and multilocular cell types.

3. On the 5th day of lactation, the small fat cells which depleted fat droplets were observed in adipose tissue of the mammary gland as well as in that of the intra-abdominal region. The mammary gland, on the 10th to 15th day of lactation, was made up of lobules of closely packed alveoli, and the fat cells were hardly seen. The intra-abdominal adipose tissues, however, were composed of the multilocular fat cells containing fat droplets, and of the glandlike fat cells.

4. On the 5th day after weaning, the mammary adipose tissue reappeared through the degeneration of alveoli, and it was composed of numerous multilocular fat cells and a few unilocular fat cells. After that, on the 10th day, the adipose tissues in mammary gland, peri-uterine and peri-ovarian region were occupied with large unilocular fat cells, and were similar to that seen in virgin stage. However, in the mesenteric adipose tissue can be seen, partly, multilocular fat cells as well as numerous unilocular fat cells which are smaller than those of the other three parts of the region.

5. On the basis of these observations, it was found that the mammary adipose tissues were closely related to the development and regression of mammary parenchyma, although no morphologic differences among the mammary adipose tissue and the peri-uterine and peri-ovarian adipose tissues were observed. In addition, it was assumed that the adipose tissue in intra-abdominal regions is mobilized as an energy source for the development of alveoli and milk production during the time from the later period of pregnancy to lactation.

#### Explanation of Photograph

1. Mammary gland in a 10-day pregnant mouse. Showing the developed alveoli and large unilocular fat cells.
2. Peri-ovarian adipose tissue in the same stage as in Photo. 1. Large unilocular fat cells present.
3. Mammary gland in a 5-day lactating mouse. Note the presence of smaller fat cells intra-alveolar.
4. Mesenteric adipose tissue in a 10-day lactating mouse. Showing the numerous multilocular fat cells and glandlike fat cells, depleted fat droplets.
5. Mammary gland in a 15-day lactating mouse. The adipose tissue can not be observed owing to the growth of mammary alveoli.
6. Peri-uterine adipose tissue in a 15-day lactating mouse. Note the presence of glandlike fat cells and multilocular fat cells.
7. Mammary gland in a 5-day post-weaning mouse. Showing the adipose tissue and regression of mammary parenchyma.
8. Mammary gland in a 15-day post-weaning mouse. The adipose tissue is similar to that seen in virgin mouse.

