

腹腔鏡補助下幽門側胃切除術を行った胃脂肪腫の1例

中馬 豊^{1),2)}, 帆北修一^{1),3)}, 恵 浩一^{1),3)}, 衣斐勝彦^{1),3)}, 大迫 保^{1),3)},
川崎雄三^{1),3)}, 中馬好子²⁾, 大井秀久³⁾, 野村秀洋³⁾, 山元隆文⁴⁾,
松元 淳⁴⁾, 石澤 隆⁵⁾, 愛甲 孝¹⁾

¹⁾ 鹿児島大学大学院 腫瘍制御学・消化器外科, ²⁾ 中馬クリニック, ³⁾ 慈愛会 今村病院,

⁴⁾ 鹿児島大学大学院 消化器疾患・生活習慣病学, ⁵⁾ 鹿児島大学医学部保健学科

(原稿受付日 平成18年6月5日)

A case of gastric lipoma, resected by laparoscopic distal gastrectomy

Yutaka Chuman^{1),2)}, Syuichi Hokita^{1),3)}, Kouichi Megumi^{1),3)}, Katsuhiko Ehi^{1),3)}, Tamotsu Osako^{1),3)},
Yuzou Kawasaki^{1),3)}, Yoshiko Chuman²⁾, Hidehisa Ohi³⁾, Hidehiro Nomura³⁾, Takahumi Yamamoto⁴⁾,
Jun Matsumoto⁴⁾, Takashi Ishizawa⁵⁾ and Takashi Aikou¹⁾

¹⁾ Department of Surgical Oncology and Digestive Surgery, Graduate School of Medical and Dental Sciences, Kagoshima University,

²⁾ Chuman Clinic, ³⁾ Jiaikai Imamura Hospital, ⁴⁾ Department of Digestive Disease and Life-style Related Disease, Graduate School of
Medical and Dental Sciences, Kagoshima University, ⁵⁾ School of Health Sciences, Kagoshima University School of Medicine

Abstract

A seventy year-old female presented with upper abdominal pain. Upper GI endoscopy revealed a submucosal tumor with ulceration. Gastric lipoma was suspected, and the patient was referred for endoscopic ultrasonography and follow-up. During the following 15 months, the tumor enlarged, without symptoms. Eighteen months later, endoscopic examination revealed a 5cm tumor with deep ulceration. A CT scan found the tumor to be homogeneous. Densitometric values were consistent with adipose tissue and therefore highly suggestive of gastric lipoma. Because the progressive enlargement of the tumor was suspicious for malignancy, laparoscopic assisted distal gastrectomy was performed. Both gross and microscopic examination of the resected specimen revealed a tumor mainly composed of adipose tissue with fibrous connective tissue surrounding the ulceration. The pathological diagnosis was gastric lipoma. In this case, CT scan appears to be the most reliable diagnostic tool for ulcerative gastric lipoma. Additionally, this case indicates that progressive gastric lipoma should be resected early using a minimally invasive treatment such as laparoscopic surgery, which is suitable for gastric lipomas that are not amenable to endoscopic resection.

Key words: gastric lipoma, laparoscopic surgery, gastric liposarcoma

連絡先： 中馬 豊 中馬クリニック

〒899-5652 鹿児島県始良郡始良町平松5801

TEL 0995-67-8000 FAX 0995-67-8002

E-mail ; chuman0055@yahoo.co.jp

はじめに

胃脂肪腫は、比較的稀な疾患である。今回、心窩部痛を主訴に胃粘膜下腫瘍と診断され、約1年6ヶ月の経過観察中に増大傾向を認め、腹腔鏡補助下胃切除術を行った胃脂肪腫を経験したので文献的考察を加えて報告する。

症 例

症 例：70歳代女性

主 訴：心窩部痛

既往歴・家族歴：特記すべき事項なし

現病歴：心窩部痛を主訴に2004年6月胃内視鏡検査を施行し、前庭部後壁に潰瘍を伴う約3.5cmの胃粘膜下腫瘍を認めた。超音波内視鏡検査(endoscopic ultrasonography; EUS)では、異所性腫または胃脂肪腫が疑われ手術を勧めたが、本人の同意が得られず経過観察となった。6ヶ月後と15ヵ月後の胃内視鏡検査では、潰瘍は認めないものの腫瘍の増大傾向あり、また18ヶ月後には再び心窩部痛出現し、内視鏡検査にて潰瘍、腫瘍の明らかな増大、出血を認め外科紹介となった。

入院時現症：身長151cm、体重48kg。上腹部に軽度の圧痛を認める以外には特記すべき所見認めず。

血液・生化学検査：異常所見認めず。

胃内視鏡検査：2004年6月、前庭部後壁に潰瘍を伴う約3.5cmの粘膜下腫瘍を認めた(図1a)。生検鉗子による観

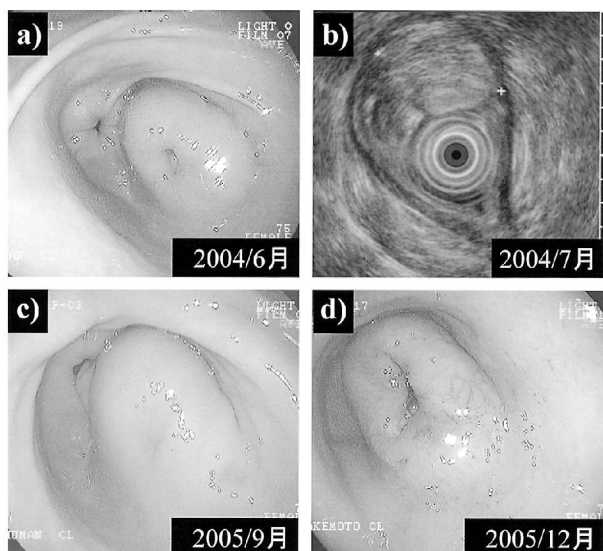


図1. 胃内視鏡: a), c), d), EUS: b), a) 2004年6月: 前庭部後壁に潰瘍を伴う粘膜下腫瘍を認めた。b) 2004年7月: 腫瘍は境界明瞭で粘膜下層に存在し内部は高エコーで一部に低エコーの混在を認めた。c) 2005年9月: 腫瘍の増大を認めた。d) 2005年12月: 潰瘍と腫瘍の増大を認めた。

察では、腫瘍は硬く可動性は不良であった。潰瘍中心部より生検を行ったが、壊死組織のみであった。EUSでは、腫瘍は粘膜下層に存在し境界明瞭で、内部は高エコーで一部低エコーの混在もみられ(図1b) 異所性腫もしくは胃脂肪腫が疑われた。2004年12月、2005年9月に施行した胃内視鏡検査では腫瘍の増大を認めた(図1c)。2005年12月、腫瘍のさらなる増大と出血を伴う潰瘍を認めた(図1d)。

術前胃X線検査所見：幽門輪直上の前庭部後壁に切れ込みの深い陥凹を伴う5cmの隆起性病変を認めた(図2a)。

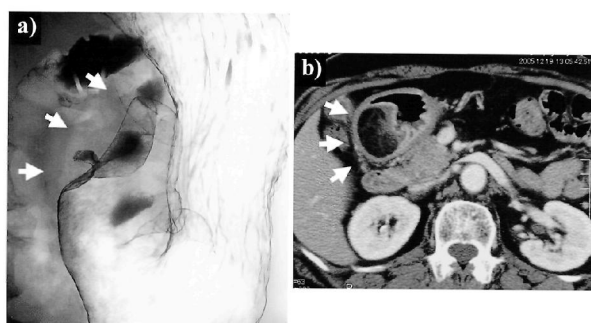


図2. a) 胃二重造影透視: 前庭部に深い潰瘍を伴う粘膜下腫瘍を認めた。b) 腹部造影CT: 前庭部に、一部不整な造影効果を有する脂肪成分を主体とした腫瘍を認めた。

腫瘍の立ち上がりはなだらかで潰瘍を伴う胃粘膜下腫瘍と診断された。

術前腹部CT所見：前庭部後壁に径5cm大の境界明瞭な腫瘍を認めた(図2b)。一部に炎症所見と思われる不整なdensityの上昇を伴っていたが、腫瘍内部のほとんどが脂肪組織と同程度のlow densityを呈しており、胃脂肪腫と診断された。

経 過

以上より、胃脂肪腫と診断したが増大傾向があるため胃脂肪肉腫も否定できず切除の適応と判断した。しかし、大きさが5cmで部位が幽門輪直上であったため、内視鏡的切除または胃部分切除は困難と考え、2005年12月腹腔鏡補助下幽門側胃切除術、D1リンパ節郭清施行し、Billroth I法で再建した。

切除標本：幽門前庭部後壁に潰瘍を伴う5cm×4cmの粘膜下腫瘍を認めた(図3a)。腫瘍の口側にあたる潰瘍周囲は硬く、その肛門側は軟らかい腫瘍であった。断面所見では、脂肪成分を主とした腫瘍は粘膜下層に存在し、潰瘍周囲には炎症性瘢痕組織を認めた(図3b)。

病理所見：腫瘍は成熟した脂肪細胞から構成されていたが、細胞の異型や分裂像は認めず、胃脂肪腫と診断された(図3c, d)。

術後経過は良好で術後20日目に自宅退院し、術後5ヶ月現在、健存中である。

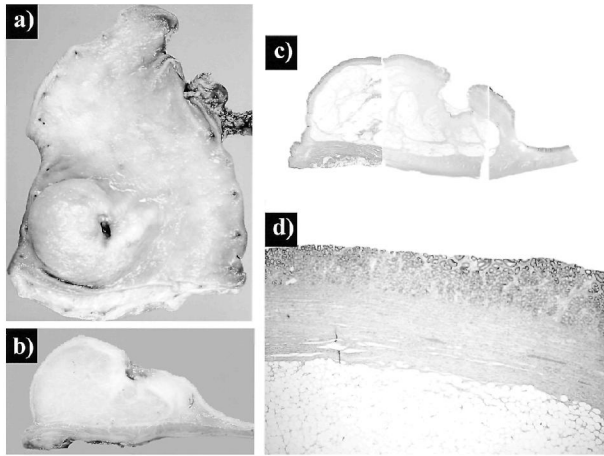


図3. a) 切除標本：潰瘍周囲は硬く、それ以外の部位は軟らかく触知する腫瘍であった。b) 切除標本断面：潰瘍周囲に繊維性組織を伴い、脂肪成分を主体とした粘膜下層に存在する腫瘍であった。c), d) 病理所見：腫瘍は成熟した脂肪細胞から構成されており、細胞の異型や分裂像は認めなかった。H.E.染色。c)：ルーペ像，d)：40倍

考 察

胃脂肪腫は、胃粘膜下腫瘍の約7%¹⁾、胃良性腫瘍の0.6~4.8%と報告されており²⁾、比較的稀な疾患である。好発年齢は50~70歳代で、やや女性に多いとされ、約60%が幽門領域に発生するとされる²⁾。小さなものは無症状のものが多いが、大きくなると心窩部痛・出血・十二指腸への嵌入による閉塞症状等がみられ、4 cm以上になると約75%の症例がなんらかの症状を有すると報告されている³⁾。内視鏡所見では表面粘膜は平滑で、時には黄色調を呈し、tenting signやcushion signを有し⁴⁾、超音波内視鏡では高エコーで均一な腫瘍エコー像として描出され⁵⁾、CTでは境界明瞭・内部均一で脂肪組織と同様のCT値を示し⁶⁾、これらの検査は胃脂肪腫の診断に極めて有用であると報告されている。ただし、粘膜下腫瘍であるため生検による組織診断は得られにくい。しかし、前述の各種検査における特徴的な所見をとらえることで、胃脂肪腫の術前診断は比較的容易であるとされる。本症例においては、内視鏡検査で胃脂肪腫に特徴的とされるtenting signやcushion signは認められなかった。また、EUSでも内部が一部不均一に描出され典型的な胃脂肪腫とはいいがたい所見であった。これは腫瘍が深い潰瘍を有し周囲に炎症性の瘢痕組織を伴っていたためと推察される。切除標本では、腫瘍の肛門側は軟らかく触知され、繊維化を伴っていなかったことから、腫瘍の肛門側での所見で診断すべきであったと思われる。しかし、CTにては比較的典型的な良性胃脂肪腫の像を呈しており診

断に有用であった。

胃脂肪腫の治療に関しては、良性の胃脂肪腫と診断された場合、無症状のものは経過観察し、有症状例に対しては腫瘍の大きさ、肉眼形態、部位に応じて内視鏡的または外科的に切除を行うとの報告が多い^{5) 6)}。一方、胃脂肪腫の悪性化はほとんどないとされているため⁷⁾、有症状例であっても対処療法のみで腫瘍そのものの切除は必ずしも必要ではないとの報告も見られる⁸⁾。しかし、本症例のように潰瘍を形成し、心窩部痛をひき起こすような例においては、根本的な原因を取り除く意味で、切除を行うのが妥当であろうと考える。その際可能な限り安全で低侵襲な手段を選択することは重要であり、内視鏡的切除が可能であれば最良と思われる。

本症例は明らかな増大傾向を示したことより、悪性の可能性すなわち胃脂肪肉腫を否定し得ないと考えた。一般に胃脂肪肉腫を疑う所見としては分葉状の腫瘍表面、CTにて内部不均一で隔壁を有し時には出血を伴う、腫瘍の急速な増大などがあげられるが²⁾、増大傾向を示す良性の胃脂肪腫の報告も散見される^{6) 9)}。胃脂肪肉腫のほとんどが10cmをこすような巨大なものであり、これまでの報告が海外を含め十数例にとどまる極めて稀な疾患である²⁾ことを考えると、胃脂肪腫に関しては増大傾向があっても悪性所見と捉える必要はないのかもしれない。しかし、良性胃脂肪腫でも4 cm以上の腫瘍の約75%が有症状であること³⁾、3 cm以内であれば内視鏡的に切除可能^{10) 11)}であろうと考えると、たとえ良性胃脂肪腫と診断され無症状であっても、増大傾向がある場合は通過障害や潰瘍による心窩部痛・出血などの症状を来す可能性を考え、可及的早期に切除を行ったほうが、より低侵襲な治療で対処できると思われる。本症例も、病初期であれば、胃切除術ではなく腫瘍核出術や胃部分切除術などのより低侵襲な手術で対処しえたと思われる。

胃脂肪腫の切除方法に関して、3 cm以下は内視鏡的切除、3~5 cmは腹腔鏡下切除、5 cm以上は開腹術を選択するのが妥当であろうと宮本らは報告し¹⁰⁾、山際らも3 cm以下は内視鏡的切除、それ以上は外科的切除を行うと報告している¹²⁾。また、胃粘膜下腫瘍に関して大谷らは、腫瘍径2~5 cmのもの、腫瘍径の増大のあるもの、噴門及び幽門にかからないものを腹腔鏡下胃部分切除の適応としている¹¹⁾。本症例の切除術式は、腫瘍が悪性も否定し得ないこと、幽門輪に近いことより幽門側胃切除術を施行した。また、これまでの報告の多くが示しているように脂肪腫に限らず間葉系腫瘍においてはリンパ節郭清の意義は乏しいため¹¹⁾、リンパ節郭清には重きをおかず低侵襲性を考慮して腹腔鏡補助下に手術を施行した。通常の胃癌に対する手術では進行度に応じたリンパ節郭清が必要となり¹³⁾、腹腔鏡手術の技術的な困難性を感ずる

が、本症例の如くリンパ節郭清がさほど必要でない胃脂肪腫の手術においては、比較的容易に鏡視下手術を遂行することができ、胃脂肪腫は鏡視下手術のよい適応と思われた。ただし、広範なリンパ節転移を伴った胃脂肪肉腫の報告もあり¹⁴⁾、術前検査でリンパ節転移が疑われる胃脂肪肉腫の場合は広範なリンパ節郭清を考慮すべきであろう。

結 語

増大傾向を示す比較的稀な胃脂肪腫に対し、腹腔鏡補助下胃切除術を施行した1例を報告した。内視鏡的切除の困難な胃脂肪腫は、鏡視下手術のよい適応であると思われた。

参考文献

- 1) Jean-Luc B, Laurent B, Pierre LF, Guy S, Gerard C, Yves P: Laparoscopic resection of benign submucosal gastric tumors. A report of 65 cases. *Gastroenterol Clin Biol* 2003; 27: 272-276.
- 2) 加藤保之, 曾和融生: 胃脂肪腫, 胃脂肪肉腫. 別冊日本臨床 領域別症候群1994; 5: 411-414.
- 3) Agha FP, Dent TL, Fiddian-Green RG, Braunstein AH, Nastrant TT: Bleeding lipomas of the upper gastrointestinal tract. A diagnostic challenge. *Am Surg* 1985; 51: 279-285.
- 4) Chu AG, Clifton JA: Gastric lipoma presenting as peptic ulcer: case report and review of the literature. *Am J Gastroenterol* 1983; 78: 615-618.
- 5) 野田徳子, 長谷川洋, 金井道夫, 亀井智貴, 村田透, 西尾秀樹ほか: 超音波内視鏡検査が有用であった胃脂肪腫の1例. *日臨外医会誌* 1993; 54: 669-673.
- 6) 桜井康弘, 藤本泰久, 南波哲也, 西原承浩, 曾和融生, 梅山馨: Computed tomographyが診断に有用であった胃脂肪腫の1例. *日消外会誌* 1992; 25: 2359-2363.
- 7) Taylor AJ, Stewart ET, Dodds WJ: Gastrointestinal lipomas: a radiologic and pathologic review. *Am J Roentgenol* 1990; 155: 1205-1210.
- 8) 野見山弘行, 日高啓, 山田欣也: 出血を繰り返した胃脂肪腫に対して経皮的動脈栓塞術を施行した1例. *Jpn Intervent Radiol* 2004; 19: 401-404.
- 9) 追矢秀人, 大川清孝, 青松和揆, 山崎智朗, 中井隆志, 青木哲也ほか: 内視鏡診断が困難であった胃脂肪腫の1例. *胃と腸* 2002; 37: 871-876.
- 10) 宮本康二, 戸川保, 玉木雅人: 腹腔鏡下胃部分切除を施行した胃脂肪腫の1例 内視鏡下切除, 腹腔鏡下切除, 開腹術の適応について. *消化器科* 1997; 25: 100-104.
- 11) 大谷吉秀, 古川俊治, 大上正裕, 久保田哲朗, 杉野吉則, 向井萬起男ほか: 胃粘膜下腫瘍に対する治療方針—腹腔鏡下胃切除術の有用性—. *消化器内視鏡* 2000; 12: 1257-1262.
- 12) 山際裕史, 岡本貴大, 大西信行: 胃腸管の脂肪腫. *治療* 2003; 85: 1593-1597.
- 13) 日本胃癌研究会編: 胃癌治療ガイドライン. 第2版, 東京, 金原出版, 2004: 6-14
- 14) 広瀬敏樹, 久保啄白, 長谷川隆: 胃原発脂肪肉腫の1例. *外科診療* 1988; 30: 974-979.